Monatsschrift

für

Psychiatrie und Neurologie.

Herausgegeben von

Prof. Dr. Th. Ziehen
in Berlin.

Die „Monatsschrift für Psychiatrie und Neurologie" erscheint am 1. jeden Monats in Heften von 6 Druckbogen mit Abbildungen im Text und Tafeln. Der Preis des Jahrgangs beträgt 38 Mark. — Zu beziehen durch alle Buchhandlungen des In- und Auslandes.

VERLAG VON S. KARGER IN BERLIN NW. 6.

Sonder-Abdruck aus Band XXVI. 1909

(Aus dem Laboratorium der Psychiatrischen und Nervenklinik der Königl. Charité zu Berlin [Direktor: Geheimrat *Ziehen*].)

Studien über die Veränderungen im Thalamus opticus bei Defektpsychosen.

Von

Dr. C. Da FANO.

ROYAL COLLEGE OF SURGEONS OF ENGLAND
11 MAR 26
LIBRARY

Soeben ist erschienen

die fünfte, wesentlich vermehrte und verbesserte Auflage

von

Prof. Dr. H. Oppenheims

Lehrbuch der Nervenkrankheiten

Zwei Bände. — Lex. 8°. XVI und 1641 Seiten.

Mit 432 Abbildungen im Text und 8 Tafeln.

Brosch. Mark 37.—; gebunden Mark 40.—.

Centralblatt f. d. Grenzgebiete der Medizin u. Chirurgie 1909, No. 1: – Die persönliche Stellungnahme des Autors zu den meisten schwebenden Fragen, die fabelhafte Beherrschung der Literatur machen das Werk zu einem unentbehrlichen Nachschlagewerk des Neurologen.

Ausser vielen Ergänzungen und Aenderungen hat O. dieser Auflage ein Verzeichnis der Literaturquellen beigegeben, eine Neuerung, die von vielen Freunden des ausgezeichneten Werkes mit Freude begrüsst werden wird. Die Literaturnachweise umfassen viele Tausende von Angaben, nehmen aber trotzdem nur wenig Raum ein.

Wir kennen kein Buch, das in so glücklicher Weise verfasst ist, dass es zugleich als vorzügliches Lehrbuch für den Anfänger und als Handbuch für den Fachmann Verwendung findet.

Deutsche mediz. Wochenschrift 1909, No. 12: — — — Das Werk gehört zu den Literaturerscheinungen, die allen bekannt und jedem unentbehrlich geworden sind, der ihnen einmal näher getreten ist. Da bedarf es nicht vieler Worte. Der Signatur, die der Verfasser seinem Werk von Anfang an mit auf den Weg gegeben hat, in erster Linie den Forderungen der Praxis Rechnung zu tragen, ist er treu geblieben. Immer wieder erfreuen wir uns an der klaren Schilderung der Krankheitsbilder, den zahlreichen instruktiven Abbildungen, der Gründlichkeit der Diagnose, Prognose und Therapie. Die Schnelligkeit, mit der die Auflagen einander folgen, macht das Lehrbuch zugleich zum Spiegel des jeweiligen Standpunktes der neurologischen Wissenschaft. Als Beispiel sei nur die Fortentwicklung der chirurg. Eingriffe erwähnt, denen der Verfasser ja seine besondere Aufmerksamkeit widmet.

Brain, No. 123 (November 1908): This well known work has been greatly improved by a large number of additions and is completely up to date. It remains the best general textbook in any language on account of the fulness with which the literature is cited. This edition should find a place on the shelves of all neurologists.

Revue Neurologique, 1909, No. 7: Cette cinquième édition d'un ouvrage universellement connut est construit sur le même plan que ses devancieres. Elle présente cependant quelques améliorations et quelques additions nécessitées par le souci de se tenir au courant des progrès rapides des sciences médicales.

L'illustration et les références donnent à cet ouvrage une grande utilité et un grand attrait.

Journal of nervous and mental disease, 1909, No. 3: — — One hardly knows how to review Oppenheim's textbook. There is so much to praise and practically nothing to condemn. Every neurologist is familiar with it, — — — The fifth edition contains much that is new, and especially striking are certain inserts. The most recent investigations are recorded, so that the book is fully up to date. — — — There is no need of describing the individual chapters of this magnificent work; the book speaks for itself in a way that no description could. In the opinion of the reviewer there is not a better textbook on nervous diseases in any language.

COLLEGE OF SURGEONS OF ENGLAND
11 MAR 26
LIBRARY

(Aus dem Laboratorium der Psychiatrischen und Nervenklinik der Königl. Charité zu Berlin [Direktor: Geheimrat *Ziehen*].)

Studien über die Veränderungen im Thalamus opticus bei Defektpsychosen.

Von

Dr. C. Da FANO.

(Hierzu Taf. XXI—XXX.)

Die folgenden Untersuchungen sind angestellt, um die Veränderungen des Thalamus opticus und im besonderen seiner Ganglienzellen bei Dementia paralytica, Dementia arteriosclerotica und Dementia senilis aufzuklären. Es standen mir zur Verfügung: fünf Fälle von Dementia paralytica, drei von Dementia arteriosclerotica und zwei von Dementia senilis. Ich begnügte mich mit diesen zehn Fällen, da es mir wertvoller schien, wenige Fälle genau zu untersuchen als viele oberflächlich.

Die in Formalin fixierten Sehhügel des ersten und zweiten Falles stammen aus der Sammlung der Nervenklinik. Die Sehhügel der anderen acht Fälle bekam ich frisch aus Leichen, welche 3 bis 20 Stunden nach dem Tode seziert worden sind. Für die freundliche Zuweisung des wertvollen Materials, sowie für die andauernde Unterstützung bei den Untersuchungen der Präparate spreche ich Herrn Geheimrat Prof. Dr. *Th. Ziehen* an dieser Stelle meinen besten Dank aus.

Zum Studium der Veränderungen der Fibrillen der Zellen bediente ich mich der Methoden von *Cajal* und *Bielschowsky*; ausserdem stellte ich Präparate her nach den Methoden von *Nissl*, *Weigert-Pal* und *Pappenheim* (Plasmazellen) und nach den von mir[1]) angegebenen Methoden zum Studium der Glia. Für die *Cajal*schen Präparate wandte ich die Modifikation[2]) an, welche von mir in Zieglers Beiträgen angegeben worden ist. Präparate, die nach dieser modifizierten Methode hergestellt worden sind, sind von mir in der Sitzung der Gesellschaft der Charité-Aerzte am 26. Juni 1908 vorgelegt worden.

Zur Imprägnation des Materials nach *Cajals* Ammoniak-Alkohol-Methode liess ich die Stücke 5 Tage lang bei 37° in 3 pCt. Silbernitratlösung. Da für diese Methoden nur ganz kleine Stücke eingelegt werden dürfen, habe ich die einzelnen Thalamuskerne (N. anterior, dorsalis, medialis, lateralis) separat behandelt.

In der Literatur habe ich über die fibrilläre Struktur der normalen Thalamuszellen fast keine Angaben gefunden. Nur *Gierlich* und *Herxheimer* [3]) haben auf Tafel III ihres Werkes, Fig. 16 und 17, einige Zellen aus dem sogenannten Pulvinar[4]) des Thalamus opticus eines 9—10 monatlichen menschlichen Embryos abgebildet. Im Text fehlen nähere Angaben. Ich halte es daher für zweckmässig einige Bemerkungen über das Verhalten der normalen Thalamuszellen vorauszuschicken. Hierfür benutzte ich einerseits Sehhügel von Menschen und andererseits, da diese vollkommen frisch und von sicher absolut normalen Individuen sehr schwer zu erhalten sind, auch solche von jungen und erwachsenen Hunden.

I.

Thalamus opticus des Hundes.

In diesem Abschnitt beabsichtige ich einige Beobachtungen über die feinere Struktur des Thalamus opticus des *Hundes* mitzuteilen. Mein Interesse wurde auf dieses Gebiet gelenkt, da die Thalamuskerne des Hundes besser als die anderer Tiere, z. B. des Kaninchens, mit denen des Menschen zu vergleichen sind. Ausserdem können die Beobachtungen einen Wert für experimentelle Untersuchungen haben.

---

[1]) *Da Fano*, Osservazioni sulla fine struttura della nevroglia. Ricerche Labor. anat. norm. d. R. Univ. Roma e altri Lab. biol. Vol. XII. f. 2-3. 1906.

[2]) *Da Fano*, Ueber die feinen Strukturveränderungen der motorischen Kernzellen infolge verschiedenartiger Verletzungen der zugehörigen Nerven. *Zieglers* Beiträge. Bd. 44. S. 495. 1908.

[3]) *Gierlich* und *Herxheimer*, Studien über die Neurofibrillen im Zentralnervensystem. Wiesbaden 1907.

[4]) Die Autoren geben nicht an, welchem Kern die von ihnen abgebildeten Zellen angehören. Bei den reichlichen Fortsätzen und bei der feinnetzigen Struktur ist anzunehmen, dass diese Zellen mit grosser Wahrscheinlichkeit dem Nucleus lateralis zuzurechnen sind. Heutzutage wäre es wünschenswert, wenn man vom Pulvinar spricht, genau anzugeben, welchen Kern man unter dieser Benennung versteht. Die modernen Autoren verstehen unter Pulvinar eine topographische Region, welche bei den verschiedenen Tieren verschiedene Kerne beherbergen kann.

Ueber die feinere Struktur der Zellen des Thalamus opticus des Hundes habe ich keine eingehenden Beschreibungen in der Literatur gefunden, besonders sind die neueren histologischen Methoden noch kaum herangezogen worden. *Marchi*[1]) hat Untersuchungen mit der *Golgi*schen Methode bei verschiedenen Tieren (Kalb, Schwein, Katze, Hund, Affe) und beim Menschen angestellt, macht aber bei der Beschreibung keinen scharfen Unterschied zwischen den einzelnen Tieren und zwischen den verschiedenen Thalamuskernen.

Der Verf. sagt nur, dass die Thalamuszellen sich in kleine und grosse unterscheiden lassen, dass sie eine verschiedene Form haben und grösser bei Kalb und Schwein als bei Katze, Hund und Affe sind.

Diese verhältnismässig wenig orientierenden Untersuchungen wurden durch *Kölliker*[2]) und *Cajal*[3]) wesentlich vervollständigt. *Kölliker* findet bei Kaninchen und Katze zwei extreme Zellenformen: Strahlenzellen und Buschzellen. Die ersteren sind „durch ihre langen, mit kürzeren Aesten versehenen Dendriten und durch ihre mehr gestreckte Gesamtform bemerkenswert". Die Buschzellen „zeichnen sich aus durch ihre kurzen, aber ungemein reich und pinselförmig ausstrahlenden Protoplasmafortsätze und ihre kreisrunde Gesamtgestalt".

Auf die *Cajal*sche Beschreibung der einzelnen Zelltypen in den verschiedenen Kernen werde ich in meinen eigenen Ausführungen näher zurückkommen.

Kölliker und *Cajal* haben ihre Untersuchungen besonders an Katzen, Kaninchen und Ratten angestellt. Ueber die Thalamuszellen des Hundes im speziellen bringen sie keine Angaben. Solche finden sich hingegen bei *v. Monakow*[4]), dessen Einteilung der Thalamuskerne ich meiner Beschreibung im wesentlichen zugrunde legen will; im übrigen ist zu erwähnen, dass *v. Monakow* in Abbildungen und Text auf die Katze sich bezieht und den Hund nur vergleichsweise berücksichtigt. Auf die von *v. Monakow* in den einzelnen Kernen beschriebenen Zellen werde ich in meiner Beschreibung später noch kurz eingehen.

Vor der Beschreibung der einzelnen Zelltypen will ich noch einiges über die Einteilung der Thalamuskerne des Hundes kurz mitteilen; hierbei werde ich mich auf die Fig. 1—7 beziehen, in welchen ich die verschiedenen Kerne des erwachsenen Hundes gezeichnet habe. Diese Abbildungen sind nach Photographien von *Nissl*präparaten hergestellt, um die grösstmögliche Genauigkeit zu erreichen. Im übrigen sind sie natürlich schematisch.

---

[1]) *Marchi*, Sulla struttura dei corpi striati e dei talami ottici. Riv. sperim. di freniatria f. III. 1884. f. IV. 1886.

[2]) *Kölliker*, Handbuch der Gewebelehre. Bd. II. 1896. S. 552 u. 554.

[3]) *Ramon y Cajal*, Textura del sistema nervioso del hombre y de los vertebrados. Bd. 2. und 3.

[4]) *v. Monakow*, Experimentelle und pathologisch-anatomische Untersuchungen über die Haubenregion, den Sehhügel und die Regio subthalamica. Arch. f. Psychiatrie. 1895. Bd. 27.

Fig. 1 entspricht dem oralen Gebiet des Thalamus. Man sieht hier den Nucl. ant. *a* und die Habenula schon gut ausgeprägt; der Kern der letzteren ist bereits durch einige Ganglienzellen vertreten. Ventral- und lateralwärts zeigen sich bereits der Nucleus lateralis *b* und die Gitterschicht. In der Mittellinie sind einige Zellen der Kerne der Commissura media gut sichtbar. Der Nucleus laterialis *a* ist im Schnitt nicht getroffen. Auf der Grenze zwischen Corpus striatum und Thalamus liegt ein kleiner Kern, der Nucleus striae terminalis. Dem Nucleus ant. *a* und dem lateralen Teile der Habenula sitzt dorsalwärts wie eine Kappe eine Zellgruppe auf, welche mit dem in späteren Schnitten (vergl. Fig. 2 oder 5) auftretenden Nucleus lateralis *a* nicht verwechselt werden darf. Die in Rede stehende Zellgruppe nimmt in späteren Schnitten eine grössere Ausdehnung an und tritt nicht in Form eines einheitlichen Kernes auf, sondern in Gestalt mehrerer kleiner Kerne. Sie bildet mithin nach dem Orte und der Art ihres Auftretens wohl ein Homologon der Nuclei dorsales disseminati des Menschen[1]). Mit Rücksicht auf ihre besondere Lage will ich die ebengenannten Kerne als *Nuclei zonales* bezeichnen.

Auf dem in Fig. 2 abgebildeten Schnitt sind alle diese Kerne stärker entwickelt; einige andere sind neu aufgetreten. Wir finden wieder die Nuclei commiss. mediae, das Ganglion habenulae, die Nuclei zonales und den Nucleus striae terminalis. Der Nucleus ant. *a* ist hier stärker entwickelt; zwischen ihm und den Nuclei commissurae mediae tritt der Nucleus ant. *c* auf. Zwischen dem Nucleus ant. *a* und den Nuclei zonales finden wir jetzt den Nucleus lateralis *a* scharf getrennt von dem Nucleus lateralis *b*, der übrigens gegenüber der Fig. 1 stark zugenommen hat. Der Nucleus lateralis *a* und der Nucleus lateralis *b* sind auf meinen Präparaten nicht immer genau von einander zu trennen; in mehreren Schnitten (z. B. Fig. 4) sind sie verschmolzen; wir werden später sehen, dass auch strukturell kein grosser Unterschied zwischen den Zellen des Nucleus lateralis *a* und des N. lat. *b* zu finden ist, so dass ich beide Kerne als *Nucleus lateralis* zusammenfassen möchte; kaudalwärts reicht er bis in das sogen. Pulvinar[2]), wie schon *v. Monakow* beobachtet hat. (Fig. 2—7.)

---

[1]) Vergl. *Obersteiner*, Nervöse Centralorgane, 1901, Fig. 168 u. 377.

[2]) Im Thalamus opticus des Hundes, auch auf Schnittserien, ist es meines Erachtens nicht möglich, einen bestimmten Kern abzugrenzen, welcher als Pulvinar betrachtet werden könnte. Die topographische Region, welche bei dem Hund etwa als Pulvinar zu bezeichnen wäre, hat ungefähr folgende Grenzen: dorsal das Stratum zonale und etwas mehr lateralwärts das Corp. gen. laterale dorsale, lateral und ventral die Gitterschicht und das Corp. gen. laterale ventrale, medial eine Zellgruppe, die dem Nucleus lateralis *a* von *v. Monakow* entspricht; frontal und kaudal gelingt es nicht, eine Grenze zu finden. Es ist zu betonen, dass daher so nur künstlich ein Teil des Nucleus lateralis abgegrenzt wird.

Ich will hier noch hinzufügen, dass es auch beim Menschen nicht möglich ist, einen bestimmten Kern zu unterscheiden, den man als Pulvinar bezeichnen könnte.

In Fig. 3 hat der Nucleus ant. *a* seine grösste Ausdehnung erreicht. An dieser Stelle soll sich nach *v. Monakow* der Nucleus ant. *b* finden: in meinen Präparaten habe ich einen solchen als besonderen, scharf sich absetzenden Kern nicht gefunden. Vom Nucleus ant. *c* findet sich nur ein kleiner Rest. Das Ganglion habenulae und die Nuclei zonales sind unverändert. Ventral von den Nuclei zonales finde ich noch zwei Kerne, von welchen *v. Monakow* nicht spricht. Der erste ist durch seine dreieckige Form bemerkenswert; ich möchte denselben weiterhin als *Nucleus triqueter* aufführen; der zweite ist mehr rundlich und mag als *Nucleus rotundus* bezeichnet werden. Die Nuclei commissurae mediae, der Nucleus lateralis, der Nucleus striae terminalis und die Gitterschicht sind fast unverändert. Zwischen dem Nucleus ant. *a* und dem Nucleus lateralis *b*, der Lage der Lamina medullaris interna entsprechend, finden wir eine längliche Schicht von Zellen: die „*Zellenstrasse*" der Lamina medullaris interna. Ventral vom Nucleus lateralis *b* setzt sich eine Zellgruppe ab, die als Beginn des Nucleus ventralis zu betrachten ist.

Auf der Fig. 4 sind die Nuclei zonales nicht mehr sichtbar. Der Nucleus lateralis *a* und *b* sind vollständig verschmolzen. Der Nucleus ant. *a* fängt an, kleiner zu werden; der Nucleus ant. *c*, der Nucleus triqueter und der Nucleus rotundus sind verschwunden. Zwischen dem Nucleus ant. *a* und der Lamina medullaris interna finden wir hier einen anderen Kern: den Nucleus medialis, der nach *v. Monakow* in die Nuclei mediales *a*, *b* und *c* geteilt werden kann. Der Nucleus medialis *a* stellt die grösste Masse des Kerns dar. Der Nucl. med. *b* bildet auf Fig. 4 nur eine kleine Anhäufung von Zellen zwischen den Nuclei commissurae mediae und der Lamina medullaris interna. Im übrigen kann man den Nucleus medialis *b* von der Zellstrasse der Lamina medullaris interna nicht scharf abtrennen. Der Nucleus medialis *c* lässt sich, wie *v. Monakow* bemerkt hat, als eine Gruppe von grossen Zellen dorsal und lateral vom Nucleus medialis *a* unterscheiden. Diesen Kern nennt *v. Monakow* Nucleus magnocellularis; ob in der Tat der Nucleus medialis *c* der von *Ganser*[1]) bei dem Maulwurf und Kaninchen beschriebenen Gruppe von grossen, sternförmigen Zellen zwischen den medialen und lateralen Kernen entspricht, will ich hier unentschieden lassen. Ventralwärts vom Nucleus medialis *c* finde ferner auch ich in diesem Schnitt eine unbedeutende Anhäufung kleiner Zellen, welcher ich die von *v. Monakow* gegebene Benennung *y* lassen will. Zwischen der Lamina medullaris interna und der Lamina medullaris externa hat sich der Nucleus ventralis jetzt sehr ausgedehnt. Der ventrale Kern bildet von hier ab caudalwärts die grösste Masse des Thalamus; wir werden ihn ungefähr in derselben Lage bis zum kaudalen Ende des Thalamus opticus finden. *v. Monakows* Einteilung dieses Kernes in die Nuclei ventrales *a*, *b* und *c* scheint mir nicht annehmbar; höchstens könnte man ihn in zwei Gruppen einteilen: eine grössere laterale

---

[1]) *Ganser*, Vergleichende anatomische Studien über das Gehirn des Maulwurfs. Morphol. Jahrb. 1882. Bd. VII. S. 670.

und eine kleinere mediale. Die erste habe ich in meinen Abbildungen, um die *v. Monakow*schen Benennungen festzuhalten, als Nuclei ventrales *a* und *c*, die zweite als Nucleus ventralis *b* bezeichnet. (Vergl. z. B. Fig. 6 und 7.)

Fig. 5 bietet noch etwa dasselbe Bild: der Nucleus ant. *a*, der Nucleus lateralis, die Gitterschicht und der Nucleus ventralis finden sich noch in gleicher Lage. Der Nucleus medialis *c* ist verschwunden; der Nucleus medialis *a* ist ziemlich unverändert: nur bemerkt man, dass er in dieser Gegend durch den Fasciculus retroflexus in zwei Abschnitte Nucleus medialis *a* und Nucleus medialis a^1 geteilt wird. — Die Nuclei zonales tauchen hier wieder auf. Auf diesem Schnitt, sowie auf dem nächsten (vergl. Fig. 6) ist zu bemerken, dass das Ganglion habenulae nunmehr eine grosse Ausdehnung gewonnen hat; hier und auf Fig. 6 kann man in ihm sehr gut eine mediale und eine laterale Zellgruppe unterscheiden.

Auf Fig. 6 sind die Nuclei zonales, der Nucleus ant. *a* und der Nucleus medialis a^1 nicht mehr vorhanden. Die anderen Kerne scheinen fast unverändert. Neu ist hinzugekommen das Corpus geniculatum laterale ventrale und das Corpus gen. laterale dorsale. Dieselben nehmen in den nächsten Schnitten eine immer grössere Ausdehnung an, wie es in Fig. 7 gezeichnet ist.

Bei der Darstellung der feinen Struktur der Thalamuszellen des Hundes werde ich mit dem Ganglion habenulae beginnen, obwohl es streng genommen nicht dem Thalamus, sondern dem Epithalamus angehört.

Im *Ganglion habenulae*, wie schon lange bekannt ist, kann man eine mediale und eine laterale Zellgruppe unterscheiden. Die erstere besteht aus ganz kleinen chromatinarmen Zellen, die schon von *Cajal*[1]) mit der *Nissl*schen Methode untersucht worden sind (vergl. *Cajal*, Fig. 596). Nach der *Bielschowsky*schen oder der *Cajal*schen Methode imprägniert zeigen diese kleinen Elemente eine fein fibrilläre Struktur (Fig. 8 *a* und *b*); nur in der unmittelbaren Umgebung des Kerns sieht man in mehreren Zellen ein feinmaschiges Netzwerk; Fig. 8 *b* lässt diese Eigentümlichkeit besonders deutlich erkennen; Fig. 8 *a* habe ich als Beispiel für die überwiegend fibrilläre Struktur gezeichnet.

Die Zellen der lateralen Gruppe sind gleichfalls von *Cajal* mit Hülfe der *Nissl*schen Methode untersucht worden (vergl. *Cajal*, Fig. 598). Dieselben sind weit grösser als die Zellen der medialen Gruppe und zeigen Bündelchen von Fibrillen, die sich aus den Fortsätzen bis zu dem Kern erstrecken und sich dort in ein ausserordentlich feines Maschenwerk verlieren.

Im *Nucleus anterior* finde ich wie *v. Monakow* kleine, gleichmässig verteilte multipolare Elemente (Fig. 10 und 11). Die Zellen des Nucleus ant. *a* sind etwas kleiner (Fig. 10) als die des Nucleus ant. *c*. Strukturell finde ich keine Verschiedenheiten zwischen den Zellen der Gruppe *a* und der Gruppe *c*. Mit der *Nissl*schen

[1]) *Cajal*, l. c., S. 691.

Methode untersucht erscheinen sie (Fig. 11) etwas rundlich und an Chromatin ziemlich reich. Letzteres tritt in kleinen Schollen auf, die rings um den Kern liegen; eine Kernmembran war in meinen Präparaten nicht deutlich sichtbar. Mit der *Cajal*schen Methode ist es mir leider nicht möglich gewesen, eine gute Imprägnation dieser Zellen zu erzielen. Nach der *Bielschowsky*schen Methode (Fig. 10) behandelt, zeigen diese Elemente eine feinmaschige Struktur. Die einzelnen Maschen sind nicht so klein wie diejenigen der Zellen des Ganglions habenulae, aber regelmässiger.

Was die Zellen des *lateralen Kernes* betrifft, möchte ich vorausschicken, dass zwischen den Zellen des Nucleus lateralis *a* und den Zellen des Nucleus lateralis *b* gar keine Verschiedenheit besteht. Die Elemente des Nucleus lateralis *a* sind allerdings, wie schon *v. Monakow* bemerkt hat, kleiner als diejenigen des Nucleus lateralis *b*, doch finden wir auch in letzterem viele kleine Zellen mit grösseren vermischt. Nach der *Nissl*schen Methode behandelt, erscheinen die Zellen des Nucleus lateralis nicht erheblich verschieden von denen des Nucleus anterior. Nach *Cajal* und *Bielschowsky* imprägniert, zeigen sie eine ausserordentlich feinmaschige Struktur; das Maschenwerk erstreckt sich bis zu den Fortsätzen. Ob die Fibrillen, die von den Ausläufern in den Zellleib hineintreten, mit dem Maschenwerk zusammenhängen oder nicht, konnte ich nicht feststellen. Fig. 12 gibt ein schönes Beispiel einer kleinen Zelle des Nucleus lateralis; dieselbe wurde mit derselben Vergrösserung wie Figg. 10 und 11 gezeichnet. Fig. 13 zeigt gleichfalls eine Zelle des lateralen Kernes, aber in viel stärkerer Vergrösserung, um die maschige Struktur besser zu demonstrieren. Fig. 14 wäre, nach *v. Monakows* Einteilung der Thalamus-Kerne, dem Nucleus lateralis *b* zuzurechnen; sie gehört einem Thalamus-Präparat eines 4 Wochen alten Hundes an. Es ist bemerkenswert, dass das Maschenwerk bei diesem jungen Tier viel einfacher ist. Ein Zusammenhang zwischen den Fibrillen der Fortsätze und dem Maschenwerk ist hier viel deutlicher als bei dem erwachsenen Hund zu erkennen.

Die Zellen der Nuclei zonales lassen sich durch ihre Grösse und ihre stärkere Färbbarkeit von denen des Nucleus lateralis *a* unterscheiden. Sie erscheinen in kleinen Gruppen oder isoliert, sind gewöhnlich sternförmig und besitzen einen rundlichen Kern (Fig. 15). Mit der *Nissl*schen Methode färben sie sich dunkelblau; die Chromatinschollen sind klein und regelmässig angeordnet. Nach *Cajal* oder *Bielschowsky* imprägniert, zeigen sie eine sehr feine netzartige Struktur. Das Maschenwerk wird in der Umgebung des Kernes enger. Die Nuclei zonales entsprechen mit grosser Wahrscheinlichkeit dem von *Cajal* beschriebenen „Ganglion angular". *Cajal* gibt nämlich an, dass bei der Ratte das „Ganglion angular" „por encima del foco dorsal (Nucleus lateralis von *v. Monakow*) detras y debajo de la stria thalami" liegt, und dass seine Zellen gross und mit verschiedenen Fortsätzen versehen sind. Die von mir beschriebenen Nuclei zonales liegen nun allerdings nicht unter der Stria thalami, wie dies *Ramon y Cajal* für das Ganglion angular angibt.

Trotzdem glaube ich an der Homologie der Nuclei zonales mit dem Ganglion angular von *Ramon y Cajal* festhalten zu müssen und führe die Lageverschiebung auf eine Gattungs- bezw. Ordnungsverschiedenheit (Hund — Ratte) zurück.

In dem oben von mir beschriebenen *Nucleus triqueter* finde ich sehr grosse dreieckige bezw. pyramidenförmige Zellen (Fig. 16), welche verschiedene und unregelmässige Ausläufer besitzen. Die Tigroidkörper sind verhältnismässig spärlich, gross und länglich; sie erstrecken sich bis zu den Fortsätzen.

Sehr verschieden von diesen Zellen des Nucleus triqueter sind die Zellen des Nucleus rotundus. Ihr Zellkörper, ebenso wie ihr Kern ist etwas länglich. Die Kernmembran ist im allgemeinen sehr deutlich, die Chromatinschollen sind viel kleiner als diejenigen der Zellen des Nucleus triqueter. Ich bedaure sehr, weder mit der *Cajal*schen noch mit der *Bielschowsky*schen Methode gut imprägnierte Zellen der Nuclei triqueter und rotundus erhalten zu haben, so dass ich keine genauere Beschreibung geben kann.

Was die Zellen des *medialen Kernes* betrifft, so ist vorauszuschicken, dass zwischen den Elementen der Nuclei mediales *a*, *b* und *c* strukturell fast keine Verschiedenheit zu finden ist. (Vergl. Fig. 18, 19 und 20.) Die Zellen des Nucleus medialis *c* sind vielleicht etwas grösser, zeigen aber wie diejenigen des Nucleus medialis *a*, a^1 und *b* Fibrillen, die ein sehr schönes, regelmässiges Netzwerk bilden; letzteres nimmt den oberflächlichen sowie den tieferen Teil des Zellleibs (Fig. 18 und 19) ein; das Maschenwerk ist auch hier rings um den Kern etwas enger. In manchen Zellen sieht man auch Bündelchen von Fibrillen (Fig. 19), die sich bis zum Kern erstrecken. Fig. 20 stellt eine Zelle des Nucleus medialis *c* nach einem *Nissl*schen Präparat dar. Auch die Zellen der Nuclei medialis *a*, a^1 und der Zellenstrasse der Lamina medullaris interna treten bei Anwendung der *Nissl*schen Methode dunkelblau hervor. Die länglichen Tigroidkörper sind mit grosser Regelmässigkeit um den Kern herum angeordnet.

In der kleinen Zellanhäufung, für welche ich die Benennung „y“ von *v. Monakow* beibehalten habe, finden sich die kleinsten Elemente, die überhaupt im Thalamus des Hundes vorkommen (Fig. 21). Es handelt sich um ganz kleine, dreieckige oder etwas längliche, mit wenigen und schmalen Fortsätzen versehene Zellen, die einen im Vergleich zum Zellleib ziemlich grossen Kern besitzen; die Chromatinschollen sind sehr klein, spärlich und unregelmässig angeordnet.

Im *ventralen Kern* finde ich die grössten Zellen des Thalasmus des Hundes (Fig. 22 und 25); wie schon *v. Monakow* beobachtet hat, sind diese Zellen multipolar, zeigen derbe Dendriten und färben sich intensiv mit Methylenblau. Wie Fig. 22 zeigt, sind in diesen Elementen die Tigroidkörper ziemlich klein und konzentrisch angeordnet; ihr Kern soll bei Karminfärbung, nach *v. Monakow*, nicht besonders scharf zutage treten. Mit *Nissls*, sowie auch mit *Cajals* und *Bielschowskys* Methode war es mir möglich, festzu-

stellen, dass er manchmal grösser (Fig. 22, 23 und 25), manchmal etwas kleiner (Fig. 24) deutlich zu sehen ist.

Mit Hülfe der *Cajal*schen oder *Bielschowsky*schen Methode untersucht, lassen viele von diesen Elementen noch eine besondere Struktur erkennen. Aus den ausserordentlich zahlreichen Fortsätzen treten in den Zellleib Bündelchen von feinen Fibrillen ein, die sich untereinander nach verschiedenen Richtungen kreuzen und sich rings um den Kern legen. Fig. 23, welche ein nach der *Bielschowsky*schen Methode gefärbtes Präparat darstellt, gibt ein schönes Beispiel für diese Anordnung der Fibrillen. Auch in *Cajal*schen Präparaten vom erwachsenen und vierwöchigen Hund ist dieselbe Anordnung der Fibrillen zu beobachten. (Fig. 24 und 25). An jungen Tieren (Fig. 25) erscheinen jedoch die Fibrillen etwas spärlicher und dicker, was durch eine Verklebung der Fibrillen untereinander entstanden sein könnte.

Ich will noch hinzufügen, dass nicht alle Zellen des ventralen Kerns die oben beschriebene feinfibrilläre Struktur besitzen. In *Bielschowsky*schen und *Cajal*schen Präparaten kommen auch Zellen vor, in welchen die Fibrillen zu einem feinen Maschenwerk angeordnet sind; solche Zellen zeigen eine ausserordentliche Aehnlichkeit mit den grössten Zellen des Nucleus lateralis. Zwischen diesen und den oben geschilderten Zellen sind zahlreiche Uebergangsformen zu finden.

In der *Gitterschicht* habe ich Zellen von den verschiedensten Formen gefunden; auch *Cajal* beschreibt hier spindelförmige, dreieckige und längliche Elemente, es kommen aber auch rundliche Zellen vor. Alle zeigen in meinen Präparaten viele bald feinere, bald dickere Fortsätze, die besonders durch die *Bielschowsky*sche Methode gut dargestellt werden. Die charakteristischsten Formen scheinen mir die länglichen zu sein (Fig. 26—28). Diese Zellen zeigen in Methylenblau-Präparaten längliche Tigroidkörper und einen ovalen, mit ziemlich deutlicher Kernmembran versehenen Kern (Fig. 26). In *Cajal*schen und *Bielschowsky*schen Präparaten lassen einige von diesen Elementen eine feinfibrilläre Struktur (Fig. 27) erkennen; andere sind durch ein feinmaschiges Netzwerk bemerkenswert (Fig. 28). Zwischen den Maschen des letzteren ist bei erwachsenen Hunden sehr oft eine Ablagerung von gelbem Pigment nachweisbar.

Auch im *Corp. gen. laterale ventrale* finde ich sehr grosse chromatinreiche, bald dreieckige, bald sternförmige Elemente. Einige sind wegen ihrer ausserordentlichen Grösse und der sehr reichlichen Protoplasmafortsätze bemerkenswert (Fig. 29). Die Zellen lassen eine faszikuläre Anordnung der Fibrillen in den Fortsätzen und eine feinmaschige im Zellleib, besonders in den peripherischen Schichten erkennen; in der Umgebung des Kerns werden die Maschen enger. Andere (Fig. 30) zeigen denselben Typus, nur tritt der faszikuläre Anteil stärker hervor. Das kleinmaschige Netzwerk ist besonders deutlich an den Stellen, an welchen Pigmentablagerungen sich befinden.

Was die Zellen des *Corp. gen. laterale dorsale* betrifft, so ist nur zu bemerken, dass seine Zellen etwas kleiner als diejenigen des Corp. gen. laterale ventrale sind. Struktuell ergibt sich keine merkliche Verschiedenheit.

II. Thalamus des normalen Menschen.

Im folgenden will ich einiges über die feine Struktur der Thalamuszellen des Menschen, besonders nach *Bielschowsky*schen und *Cajal*schen Präparaten, mitteilen. Eine genaue Beschreibung der Thalamuskerne des Menschen nach *Nissl*schen Präparaten kann ich an dieser Stelle noch nicht geben. Zu diesem Zweck dürfte man sich nicht auf den Thalamus des Erwachsenen beschränken, sondern müsste vor allem fötales Material untersuchen, was ich in einer anderen Arbeit zu tun gedenke.

Als Einteilung der Thalamuskerne des Menschen habe ich vorläufig noch die *Köllikers*che im wesentlichen beibehalten. *Kölliker* unterscheidet im Thalamus des Menschen vier Hauptkerne, nämlich den Nucleus anterior (Nucleus anter. magnus), den Nucleus dorsalis magnus, den Nucleus medialis und den Nucleus lateralis (Nucleus ventralis *v. Monakow*).

Die Zellen des *Nucleus anterior* sind strukturell nicht sehr verschieden von denen des entsprechenden Kernes des Hundes. Es handelt sich um kleine, gleichmässig gruppierte Elemente, deren Zellleibfibrillen ein feines Maschenwerk bilden. Die Dendriten sind im Vergleich zum Hunde sehr zahlreich.

Die Zellen des *dorsalen Kernes* sind etwas grösser als diejenigen des Nucleus anterior, zeigen aber wie diese eine ganz feinmaschige Struktur.

Die Zellen des *Nucleus medialis* sind mittelgross und fallen durch die ausgiebigere Verästelung der Protoplasmafortsätze auf. Fig. 31 stellt ein solches Element dar. Nach der einen Seite gibt die Zelle den feinen Achsencylinderfortsatz, nach der anderen mehrere pinselförmig verzweigte Dendriten ab. Der Zellleib scheint teils eine faszikuläre, teils eine feinnetzige Struktur zu besitzen. Fibrillenbündelchen ziehen aus den Fortsätzen über den Kern hinweg. Daneben findet man auch Zellen, deren Fibrillen ein feines Maschenwerk bilden, andere haben nur eine feinfaszikuläre Struktur.

Aehnliche Elemente kann man auch wohl im *Nucleus lateralis* beobachten. Fig. 32 stellt ein schönes Beispiel einer Zelle des Nucleus lateralis dar. Auch hier sind die Protoplasmafortsätze nicht sehr lang, teilen sich aber mehrfach, so dass sie ein pinselförmiges Aussehen haben. Die Fibrillen, welche aus den Protoplasmafortsätzen stammen, scheinen sich in den tieferen Teilen des Zellleibs zu verlieren; in den oberflächlichen Teilen finden wir ein feinmaschiges Netzwerk, welches in der unmittelbaren Umgebung des Kernes noch engere Maschen bildet. Die in Figg. 31 und 32 gezeichneten Zellen sind wohl mit den von *Marchi*, Tafel V, abgebildeten und mit den von *Kölliker* sogenannten Buschzellen zu

vergleichen. Auch die kleinen, länglichen oder rundlichen von *Turner*[1]) beschriebenen Zellen entsprechen den hier abgebildeten Figuren 31 und 32.

Im lateralen Kern findet man ferner auch Elemente von mittlerer und übermittlerer Grösse. Ein Beispiel für erstere bietet die Zelle Fig. 33, bei welcher sich wiederum teils eine feinfaserige, teils eine feinnetzige Struktur beobachten lässt. Fig. 34 soll das grobmaschige, oberflächlich liegende Netzwerk demonstrieren, Fig. 35 stellt eine der grössten Zellen des lateralen Kernes dar. Keine Zelle des Thalamus des Hundes ist so reich an Fortsätzen. Auch die Zellleibstruktur erscheint sehr kompliziert. Fibrillenbündelchen treten in verschiedenen Richtungen in den Zellkörper ein, um sich hier mannigfach zu kreuzen. In den inneren Teilen des Zellleibs sieht man ein sehr feines Netzwerk; dasselbe ist in meiner Abbildung nur von einer Seite sichtbar, während es auf dem Schnitt je nach der Einstellung auch in den anderen Teilen der Zelle zu beobachten war. In anderen Elementen tritt der netzförmige Typus der Fibrillenanordnung noch viel besser zutage, wie es auf Fig. 36 abgebildet ist. Diese Figur wurde bei stärkerer Vergrösserung als Fig. 33, 34 und 35 gezeichnet, um die wunderschöne netzartige Struktur der Zelle deutlicher darzustellen. An einer Seite der Zelle findet sich eine stärkere Pigmentablagerung, auch sind an dieser Stelle die einzelnen Maschen etwas verbreitert. Um den Kern herum beobachtet man noch, wie auch in Fig. 35, eine aus feineren Fasern gebildete Schicht. Pigment-Ablagerungen mit entsprechender Verbreiterung des Maschenwerks findet man schon normalerweise sehr oft in den Thalamuszellen des Erwachsenen; dasselbe haben wir auch bei dem Hund beobachtet. Ich erwähne dies, weil es für die Beurteilung von pathologischen Präparaten wertvoll sein kann. — Die auf Figg. 33—36 abgebildeten Zellen können wohl mit den von *Marchi*, Tafel III, gezeichneten Elementen, sowie mit den Strahlenzellen *Köllikers*, ferner auch mit den von *Turner*, Fig. 3, abgebildeten Zellen verglichen werden.

Ueber die allgemeinen Homologien und Differenzen der einzelnen Sehhügelkerne des Hundes und des Menschen lässt sich zur Zeit nur folgendes sagen: Das *Ganglion habenulae* ist bei dem Menschen viel schwächer entwickelt; seine Lage ist aber bei beiden nicht wesentlich verschieden; auch bei dem Menschen kann man sehr wohl eine mediale, aus kleinen Zellen und eine laterale, aus grossen Zellen zusammengesetzte Gruppe unterscheiden.

Der *vordere Kern* des Menschen (Nucleus ant. magnus) entspricht dem gleichnamigen des Hundes. Es ist nur zu bemerken, dass er sich beim Menschen nicht so weit ventralwärts erstreckt, und dass seine Zellen, wie schon erwähnt, mit auffällig reichlichen Fortsätzen versehen sind, aber sonst strukturell von denen des Hundes sich nicht wesentlich unterscheiden. Eine scharfe Abgrenzung der

---

[1]) *Turner, J.*, Notes on the minute structure of the human caudate nucleus and optic thalamus. Brain. 1903. Vol. XXVI. S. 400.

Subnuclei *a* und *c* im Nucleus anterior des Menschen durchzuführen, war mir an *Cajal*schen und *Bielschowsky*schen Präparaten nicht möglich.

Die *Nuclei dorsales disseminati* sind, wie schon gesagt, mit den Nuclei zonales des Hundes und dem Ganglion angulare der Ratte (*Cajal*) homolog. Der *dorsale Kern des Menschen* (Nucleus dorsalis magnus) entspricht dem lateralen Kern des Hundes; es ist aber hervorzuheben, dass der letztere Kern bei dem Hund relativ eine weit grössere Ausdehnung erreicht; in Uebereinstimmung mit *v. Monakow* nehme ich auch an, dass bei dem Menschen der Nucleus lateralis *a* überhaupt nicht mehr vorhanden ist. Auch strukturell sind die Zellen des Nucleus dors. magnus denen des Nucleus lateralis des Hundes sehr ähnlich; nur sind wiederum die Zellen des ersteren bei dem Menschen an Dendriten reicher; auch besitzen manche Zellen eine feinfaszikuläre Struktur, die bei dem Hund nicht zu beobachten ist.

Der *mediale Kern* (Nucleus medialis) stimmt nach Lage und Struktur der Zellen mit dem gleichnamigen Kern des Hundes überein; nur sind die Zellen bei dem Menschen an Fortsätzen reicher. Die Frage des Zerfalls dieses Kernes in drei Unterkerne, Nuclei mediales *a*, *b* und *c* muss an *Nissl*schen Präparaten nochmals untersucht werden; an *Cajal*schen und *Bielschowsky*schen Präparaten kommt man zu keinem sicheren Ergebnis.

Der *laterale Kern* des Menschen (Nucleus lateralis) ähnelt dem Nucleus ventralis des Hundes. Beide liegen dorsal und medial von der Lamina medullaris externa, lateral- und ventralwärts von der Gitterschicht, resp. von der Lamina medullaris externa begrenzt. In beiden finden wir die grössten und strukturell kompliziertesten Zellen des Thalamus; dieselben zeigen in *Cajal*schen und *Bielschowsky*schen Präparaten eine sehr ähnliche Struktur, wie es aus meinen Mitteilungen ersichtlich ist. (Vergl. Figg. 23—25 mit Figg. 33—35.)

Die *Gitterschicht* ist beim Menschen in derselben Lage wie beim Hund zu finden; bei ersterem ist sie jedoch nicht so scharf vom lateralen Kern abzugrenzen. Bis zu welchem Punkt die Zellen der Gitterschicht des Menschen mit denen des Hundes zu vergleichen sind, will ich vorläufig offen lassen.

III.

Veränderungen des Thalamus bei Dementia paralytica.

Ueber die Veränderungen des Thalamus bei Dementia paralytica liegen bis jetzt nur wenige Untersuchungen vor. *Lissauer*[1]) hat in 9 Fällen von Dementia paralytica Schwund der Ganglienzellen gefunden, ohne dass es ihm gelang, festzustellen, wie dieselben zugrunde gegangen waren. Ausserdem fand *Lissauer* einen

[1]) *Lissauer*, Sehhügelveränderungen bei progressiver Paralyse. Deutsche med. Wochenschr. 1890. No. 26.

herdweisen Zerfall der Markfasern mit Anhäufung von Körnchenzellen und eine Vermehrung des Gliagewebes. Nach seiner Annahme haben die Sehhügelveränderungen den Charakter der sekundären Degenerationen und setzen herdförmige Läsionen im Hirnmantel voraus. „Nach Umfang und Lokalität der letzteren wechselt auch die Ausdehnung und auch die Lokalisation der Degeneration im Sehhügel." *Zagari*[1]) fand in 4 Fällen 2—3 bis 5—6 mm grosse, unregelmässig gestaltete, nicht scharf begrenzte Degenerationsherde. *Bucelski*[2]) konnte das Vorkommen schwerer Veränderungen in den Ganglienzellen der Sehhügel des Paralytikers bei Anwendung der *Gaule*schen Methode bestätigen. *Schultze*[3]) fand eine fettig-pigmentöse Degeneration der Ganglienzellen des Thalamus, nicht aber solche Veränderungen, „die man mit absoluter Sicherheit im Sinne einer sekundären herdförmigen Degeneration deuten könnte". *Raecke*[4]) hat die Thalamuskerne bei Paralyse mit Hülfe der *Weigert*schen Gliamethode und der *Robertson*schen Methode der Markscheidenfärbung untersucht. Er fand eine Gliavermehrung und teils krankhafte Veränderung, teils totalen Ausfall der Ganglienzellen. Das am stärksten befallene Gebiet war das Pulvinar (?); analoge Herde, wenn auch weniger ausgeprägt, fanden sich jedoch auch in anderen Thalamuskernen. Es ist nach *Raecke* nicht ausgeschlossen, dass diese Veränderungen teilweise mit denen des Hirnmantels in Zusammenhang zu bringen sind.

Alzheimer[5]) hat in seinen wertvollen histologischen Studien zur Differentialdiagnose der progressiven Paralyse auch die Thalamusveränderungen einer Nachprüfung unterzogen. Nach seiner Meinung kann der Thalamus bei der Paralyse wie die Hirnrinde erkranken. „Diese Art der Erkrankung äussert sich in einer Wucherung der Intima der Gefässe, Sprossbildung, Infiltration der Lymphscheiden mit Plasmazellen und Lymphozyten, Gliavermehrung mit besonderer Neigung die Gefässscheiden zu verstärken." *Alzheimer* nimmt gleichfalls an, dass der Thalamus durch sekundäre Degeneration infolge seiner Abhängigkeit von der Rinde erkranken kann. „Diese sekundäre Degeneration lässt sich dadurch nachweisen, dass man den Markfaserzerfall durch das Hemisphärenmark bis in den Thalamus verfolgen kann." „Wir finden dabei keine erheblichen Gefässveränderungen, keine stärkere Infiltration, sondern ein meist dichtfaseriges Gliageflecht mit kleinen Astrocyten."

Endlich hat vor kurzem *Sciuti*[6]) in seiner Arbeit über die

---

[1]) *Zagari*, Ueber Veränderungen im Sehhügel bei der progressiven Paralyse. Neurol. Zentralbl. 1891. X. S. 103.

[2]) *Butzelski*, Neurol. Zentralbl. 1892, S. 440.

[3]) *Schultze*, Beitrag zur pathologischen Anatomie des Thalamus opticus bei der progressiven Paralyse. Monatsschr. f. Psych. 1898. Bd. IV.

[4]) *Raecke*, Einiges über die Veränderungen im Kleinhirn und Hirnstamm bei Paralyse. Zeitschr. f. Psych. 1900. Bd. 57. S. 591.

[5]) *Alzheimer*, Histologische Studien zur Differentialdiagnose der progressiven Paralyse, in Histolog. und histopatholog. Arb. über Grosshirnrinde. Herausg. von *F. Nissl*. 1904. Bd. I.

[6]) *Sciuti*, Le fine alterazioni degli elementi nervosi nella paralisi progressiva. Annali di nevrologia. 1907. Anno XXV. Fasc. VI.

feinen Veränderungen der Nervenelemente bei der Paralyse kurz auch über den Thalamus berichtet. Er beobachtete Pigmentvermehrungen sowie Veränderungen der Tigroidkörper und des Kerns. Die endozellulären Fibrillen sind nach dem Verf. dicker, unregelmässig, grob und spärlich geworden. Sie bilden unsymmetrische und unterbrochene Maschen. In einigen Zellen bleiben nach *Sciuti* von den Fibrillen nur Stückchen und Körnchen übrig. Die Dendriten sind im allgemeinen ziemlich gut erhalten. Die Veränderungen sind im Pulvinar (?) stärker ausgeprägt als in den übrigen Thalamusteilen.

Zum Studium der mir zur Verfügung stehenden Fälle habe ich, wie schon anfangs erwähnt, die wichtigsten modernen histologischen Untersuchungsmethoden benützt. An *Weigert*-Pal-Präparaten habe ich in den verschiedenen Thalamuskernen sehr oft eine mehr oder weniger intensive Abblassung der Markfasern beobachtet. Erkrankte Markfaserbündelchen fand ich hier und da im ganzen Thalamus zerstreut; bald waren die ventralen Teile des Thalamus am stärksten ergriffen, bald die frontalen, bald endlich die in den ventralsten Teilen der inneren Kapsel liegenden Fasern. Dies stimmt mit *Lissauers*, *Zagaris* und *Schultzes* Angaben in der Hauptsache überein.

In *Nissl*-Präparaten habe ich dieselben Veränderungen wie *Alzheimer* gefunden; deswegen habe ich von solchen Präparaten keine Abbildung gegeben. In den verschiedenen Thalamuskernen findet man an mit Methylen- oder Toluidinblau gefärbten Schnitten überall erkrankte Ganglienzellen. Die verbreitetste Veränderung ist eine abnorme Pigmentvermehrung im Zellleib; die Pigmentablagerungen sind oft so stark, dass die chromatische Substanz sowie der Kern ganz gegen die Peripherie des Zellleibs gedrängt sind. Auch in normalen Thalamuszellen älterer Individuen und erwachsener Hunde findet man sehr oft, wie ich schon erwähnt habe, Pigmentablagerungen. Bei der Paralyse aber überschreitet die Pigmentierung der Zellen oft zweifellos die physiologische Breite. In vielen Zellen scheinen die Tigroidschollen gut erhalten; vergleicht man sie aber mit normalen Thalamuszellen, so überzeugt man sich doch, dass der Zellleib sehr oft im ganzen verkleinert ist, und dass auch die Tigroidschollen etwas kleiner und spärlicher geworden sind. In anderen Zellen zeigen die Tigroidschollen eine abnorm gesteigerte Färbbarkeit, in wieder anderen sind sie umgekehrt mehr oder weniger verschwunden, und an ihrer Stelle findet man eine fein granulierte, leicht färbbare Substanz. Die noch stärker veränderten Ganglienzellen haben exzentrische und deformierte Kerne, sind klein, rundlich oder unregelmässig geformt. Eine Verkalkung der Thalamusganglienzellen in *Alzheimers* Sinne habe ich nicht beobachten können. Dass in den Thalamuskernen bei Paralyse viele Zellen ganz zugrunde gegangen sind, kann man leicht durch Vergleich mit normalen Kontrollpräparaten feststellen.

In *Nissl*schen und *Pappenheimschen* Präparaten konnte ich

auch die regelmässige Anwesenheit von Plasmazellen, Lymphozyten, Stäbchenzellen und Gitterzellen feststellen. In den von mir untersuchten Fällen habe ich hingegen nie Mastzellen beobachtet[1]). — Die Plasmazellen und die Lymphozyten liegen gewöhnlich in den pathologisch erweiterten adventiziellen Lymphscheiden der Gefässe, sehr oft aber auch frei im umliegenden Gewebe; selten habe ich auch sehr weit von den Gefässen entfernt kleine Anhäufungen von Plasmazellen beobachtet; in solchen Fällen war das Nervengewebe fast ganz zugrunde gegangen. Zwei- bis dreikernige Plasmazellen kommen ziemlich oft vor.

Konstant habe ich in allen von mir untersuchten Fällen Stäbchenzellen gefunden; da meine Ergebnisse in dieser Beziehung in keiner Weise von den Befunden *Alzheimers* in der Hirnrinde abweichen, verzichte ich auf eine nähere Beschreibung.

Gitterzellen fand ich nur an einigen Stellen, wo die Anwesenheit von roten Blutkörperchen vermuten liess, dass kleine Blutungen vorgekommen waren.

Was das Gliagewebe betrifft, fand ich wie die oben erwähnten Autoren eine Vermehrung desselben. Dabei möchte ich vorausschicken, dass schon normalerweise der Thalamus des erwachsenen Menschen ziemlich reich an Gliazellen ist. Fig. 37 stellt einige Gliazellen des lateralen Kerns eines alten Mannes dar; es handelt sich um kleine Elemente, die einen grossen Kern und einen sehr kleinen Protoplasmaleib besitzen; die Gliafasern liegen dem Kern an und kreuzen sich nach verschiedenen Richtungen. Figg. 38—40 wurden nach Präparaten, die nach meiner Methode I hergestellt sind, gezeichnet; dieselben lassen sehr deutlich die starke Gliavermehrung bei Paralyse erkennen. Der Umfang der Gliaelemente ist ausserdem bedeutend grösser geworden; vom Zellkörper entspringen derbe Protoplasmaausläufer, welche eine feinfibrilläre Struktur besitzen. Diese Fortsätze liegen teils frei im Gewebe oder streifen einfach die Gefässe (Fig. 38); teils endigen sie mit schönen Endfüsschen an der Wand der letzteren (Figg. 39 und 40). Solche Elemente erinnern dann sehr an die in meiner Arbeit über die feinere Struktur der Glia in Figg. 40 und 41 abgebildeten Zellen, welche von einem Gliom stammen.

Fig. 41 (dieser Arbeit) stellt einige längliche, stäbchenförmige Gliazellen vor. Dieselben wurden nach einem Präparat, das nach meiner Methode III hergestellt worden ist, gezeichnet. Aehnliche Elemente habe ich in den Thalamuskernen des normalen Menschen nicht gefunden. Der Kern dieser Zellen färbte sich so intensiv dunkelblau, dass seine Struktur nicht erkennbar war. Der Zellleib war ziemlich scharf konturiert, die Gliafäserchen schienen demselben aufzuliegen und verliefen teils gerade, teils gebogen. Ob diese Elemente zu den von einigen Autoren im Hirnmantel von

---

[1]) Poly- und mononukleäre Leukozyten habe ich in meinen Fällen nicht gefunden, es erklärt sich dies daraus, dass in meinen Fällen keine Eiterungsprozesse vorlagen.

Paralytikern beschriebenen stäbchenartigen Zellen in Beziehung stehen, will ich hier offen lassen, da noch besondere Untersuchungen erforderlich sind, um festzustellen, ob im Nervensystem von Paralytikern neben den von *Alzheimer* und *Nissl* beschriebenen Stäbchenzellen auch besondere stäbchenartige Gliazellen zu finden sind[1]).

Betreffs der Gliazellen füge ich noch hinzu, dass bei Paralyse Gliazellteilungen (Fig. 42) und Gliazellenveränderungen nicht selten vorkommen. Da die letzteren mit den von *Alzheimer* beschriebenen und abgebildeten übereinstimmen, will ich nicht näher auf sie eingehen.

Was die mit der *Cajal*schen und *Bielschowsky*schen Methode sich ergebenden Bilder betrifft, will ich zunächst das Vorkommen von doppelkernigen Ganglienzellen hervorheben. Von solchen Zellen habe ich absolut sichere Beispiele nur spärlich (und zwar 2 in Fall III und 2 in Fall V) beobachtet. Die beiden doppelkernigen Zellen des Falles III gehörten dem lateralen Kern an und sind auf Figg. 43 und 44 gezeichnet. In der einen Zelle (Fig. 43) lagen die zwei Kerne in verschiedenen Schichten, so dass es nötig war, von derselben Zelle zwei Abbildungen zu geben; in der zweiten (Fig. 44) lagen die beiden Kerne fast in derselben Ebene, so dass ich beide in einer einzigen Zeichnung abbilden konnte. Ausserdem finden sich in diesen Zellen Pigmentablagerungen; in der in Fig. 43 abgebildeten Zelle war die feinnetzige Struktur des Zellkörpers besser erhalten, und das Pigment schien zwischen den Maschen zu liegen; in der anderen Zelle (Fig. 44) waren die Zellleibfibrillen grösstenteils verschwunden und das Pigment bildete kleinere unregelmässige Anhäufungen im Zellleib. — Auch in den beiden Zellen des Fall V waren die zwei Kerne sehr deutlich sichtbar; ich habe keine Abbildungen gegeben, um Wiederholungen zu vermeiden.

Die Anwesenheit doppelkerniger Zellen bei Paralyse könnte z. B. dahin erklärt werden, dass auch bei dieser Krankheit des Nervensystems in den Nervenzellen *regenerative* Erscheinungen neben den Zerstörungsprozessen vorkommen: die giftigen Stoffe, die im Zentralnervensystem der Paralytiker wirken, könnten auch hier und da als regenerative Anreize wirken, oder es könnte sich um gelegentliche Reaktion des Gewebes gegen diese Stoffe handeln. Obwohl ich bei normalen Thalamuspräparaten von Kindern und erwachsenen Menschen nie doppelkernige Zellen bemerkt habe, will ich übrigens nicht ausschliessen, dass es sich bei den spärlichen Exemplaren, die ich bei Dementia paralytica gefunden habe, um eine kongenitale Entwicklungsstörung handelt; besonders weil von

[1]) In einer vor kurzem erschienenen Arbeit (Sur la formation des cellules a bâtonnet (Stäbchenzellen) et d'autres elements similaires dans le système nerveux central. Trav. Lab. rech. biol. Fasc. 3, Août 1908) hat *Achúcarro* im Ammonshorn von tollwutkranken Kaninchen zahlreiche längliche Zellen beobachtet. Einige gleichen den Stäbchenzellen vollständig, andere weichen in unwesentlichen Punkten ab. Verf. ist auf Grund der Beobachtungen von Uebergangsformen geneigt zu glauben, dass zahlreiche Stäbchenzellen von Gliazellen abstammen; er schliesst jedoch nicht aus, dass auch einige Stäbchenzellen von mesodermalen Zellen abzuleiten sind.

anderen Autoren und in verschiedenen Verhältnissen auch bei dem Gesunden doppelkernige Nervenzellen beobachtet worden sind.

In der auf Fig. 43 gezeichneten Zelle scheinen, wie ich schon oben erwähnt habe, die Fortsatz- und Zellleibfibrillen wohlerhalten; dasselbe findet man auch in nicht doppelkernigen Elementen, die deswegen als normal erscheinen (Figg. 45—50). Vergleicht man aber diese Zellen mit solchen aus einem normalen Thalamus, überzeugt man sich leicht, dass viele von diesen Zellen mehr oder weniger an Umfang verloren haben, dass ihr Kern kleiner ist als normal (Fig. 50) und die Protoplasmafortsätze nicht mehr so zahlreich sind (Figg. 46, 49 und 50). Bei vielen Zellen findet man einen weniger oder mehr ausgeprägten perizellulären Raum (Figg. 45 und 50), der *in diesem Fall* schwerlich nicht als artifiziell zu betrachten ist, sondern wohl durch die Verkleinerung des Cytoplasma entstanden ist. In der Tat sind die perizellulären Räume in diesen Fällen von Gliakernen resp. Gliazellen überfüllt; allerdings findet man einzelne Gliazellen sehr oft auch normalerweise in der Nähe von Ganglienzellen, aber niemals in einer so grossen Menge.

In anderen Zellen, die im ersten Augenblick normal scheinen, kann man nach einer genaueren Untersuchung hier und dort ein Zerbröckeln der Protoplasmafortsatzfibrillen (vergl. Fig. 45 in *c*; Fig. 47 in *a*; Fig. 48 in *a*) oder eine partielle Verklebung der Zellleibfibrillen feststellen. Der Axencylinder zeigt selten kleine rundliche Verdickungen (Fig. 48); einmal habe ich noch zwei etwas grössere Verdickungen, die aber nicht in Zusammenhang mit den Zellfortsätzen standen, bemerkt (Fig. 45). Darüber werde ich näher im nächsten Abschnitt sprechen.

In vielen Zellen beobachtet man ausserdem eine ausserordentliche Verkleinerung der Maschen; dieselbe scheint manchmal in Zusammenhang mit Pigmentablagerungen zu stehen (Figg. 46 u. 48); es handelt sich in diesen Fällen um dasselbe Phänomen, das ich bei den normalen Thalamuszellen beschrieben habe (vergl. Fig. 36). In einigen Zellen aber scheint die Verkleinerung der Maschen von Pigmentablagerungen unabhängig zu sein (Fig. 47). Da ich bei normalen Zellen des Thalamus des Menschen ein so enges Maschenwerk nicht beobachtet habe, bin ich geneigt zu vermuten, dass solche Zellen sich in einem besonderen pathologischen Zustande befinden. Es könnte auch sein, dass das ausserordentlich kleinmaschige Aussehen des Netzwerkes durch irgend eine Anlagerung von Stückchen zerfallener Fibrillen in den Maschen selbst entstanden wäre. Man könnte endlich auch denken, dass die Verkleinerung der Maschen durch das Verschwinden der Tigroidkörper und sekundäre dementsprechende Retraktion des Maschenwerkes zustande gekommen wäre. Eine ähnliche Tatsache begegnet uns bei den Zellen des Hypoglossuskerns nach Ausreissung des zentralen Stumpfes des Nerven[1]).

Die bis jetzt beschriebenen Zellen sind als relativ wenig ver-

---

[1]) Vergl. meine Arbeit in Zieglers Beiträgen, Bd. 44, 1908.

ändert zu betrachten; in allen von mir untersuchten Fällen habe ich auch viele weit schwerer veränderte Elemente gefunden. Die äussere Form kann allerdings auch bei diesen schwer erkrankten Zellen sehr oft ziemlich gut erhalten sein, es fehlen aber viele Fortsatz- und Zellleibfibrillen (Figg. 51 und 52). Manchmal bleiben nur Systeme von länglichen Fibrillen übrig, die aus den Fortsätzen in den Zellkörper eintreten. Fig. 51 gibt ein schönes Beispiel einer solchen Veränderung; in diesem Fall waren auch einige Fibrillen rings um den Kern erhalten, von netziger Struktur war aber keine Spur mehr zu finden. In der in Fig. 52 abgebildeten Zelle waren dagegen die langen Fibrillen fast ganz verschwunden, im Zellkörper aber konnte man noch eine netzartige Struktur beobachten. Auch in diesen Zellen, deren äussere Form noch ziemlich gut erhalten ist, findet man sehr oft, dass die Fibrillen im Zerfall begriffen sind; auch eine Verklebung der zerfallenen Fibrillen scheint sehr oft vorzukommen (Fig. 52).

Von diesen Formen führt ein allmählicher Uebergang zu solchen Zellen, die noch tiefergreifende Veränderungen zeigen: viele Protoplasmafortsätze sind verschwunden (Figg. 53 und 54), die noch vorhandenen zeigen ganz zerfallene Fibrillen; vom Netzwerk der Zellleibfibrillen sind nur unregelmässige Reste mit groben Maschen übrig geblieben (Fig. 53); die Netzbalken scheinen aus verklebten Fibrillen zu bestehen. Der Kern färbt sich viel dunkler als normal und liegt manchmal in der Mitte, manchmal an der Peripherie des Zellkörpers (Fig. 54). In einigen Zellen ist das intrazellulare Netzwerk derart zerstört, dass nur seine Knotenpunkte noch übrig sind und daher der Zellleib ein etwas granulöses Aussehen hat; zwischen den Fibrillenresten und den Körnchen findet man sehr oft gelbe Pigmentablagerungen (Figg. 54 und 55). Die am schwersten veränderten Zellen scheinen überhaupt keine Fortsätze mehr zu besitzen und haben eine rundliche oder unregelmässige Form (Fig. 55—57). Immerhin ist bemerkenswert, dass selbst in diesen ganz atrophischen Zellen noch einzelne Fibrillen zu finden sind; dieselben sind allerdings mehr oder weniger zusammengeklebt oder in kleinen Massen angehäuft (Figg. 56 und 57). Man kann wohl annehmen, dass auch diese atrophischen Reste nach und nach verschwinden und an ihren Platz dann gewuchertes Gliagewebe tritt.

Was die Verteilung der Veränderungen auf die verschiedenen Kerne des Thalamus betrifft, füge ich noch hinzu, dass hierfür meine Präparate keine bestimmte Gesetzmässigkeit ergeben. In den Fällen I, II und III waren sie im lateralen Kern stärker ausgeprägt. Im Fall V war der mediale Kern so schwer geschädigt, dass die meisten Zellen in atrophischem Zustande waren und fast keine annähernd normale Zelle zu finden war. Im Fall IV habe ich die erheblichsten Veränderungen im dorsalen Kern gefunden.

Die Zellveränderungen kommen manchmal herdförmig vor, sind aber sehr oft auch ganz diffus verbreitet. Sie tragen ferner stets den Charakter einer *primären* und nicht im Sinne *Lissauers* einer *sekundären* Degeneration.

Bevor ich alle diese Beobachtungen zusammenfasse, will ich zum Vergleich hier über das, was mit den neusten Methoden von *Cajal*, *Bielschowsky* und *Donaggio* von verschiedenen Autoren in der Hirnrinde von Paralytikern beobachtet worden ist, kurz berichten. *Marchand*[1]) hat mit *Cajals* Methode Degenerationen der Neurofibrillen in den Zellen der Hirnrinde im letzten Stadium der Paralyse festgestellt. *Dagonet*[2]) untersuchte mit Hülfe der *Cajal*schen Methode drei Gehirne von Paralytikern und fand an den verschiedensten Stellen der Grosshirnrinde, selbst auch an den sonst am schwersten ergriffenen, die Neurofibrillen erhalten. *Bielschowsky* und *Brodmann*[3]) fanden auffallend starke Zellveränderungen bis zum Verschwinden ganzer Zellschichten. Die paralytische Zelle kennzeichnet sich nach diesen Autoren im allgemeinen durch einen frühzeitigen und hochgradigen Untergang der Fortsätze und durch Auflösung der Fibrillen bei zeitweisem Erhaltenbleiben vereinzelter Fibrillen. *Schaffer*[4]) fasst seine Beobachtungen mit folgenden Worten zusammen: „Im Verlaufe der Paralyse wird das intrazelluläre Netzwerk derart geschädigt, dass es an den Knotenpunkten derber wird; dabei verschwinden die verbindenden Fäden, wodurch ein Körnerwerk entsteht, welches in seiner Anordnung anfangs noch das Retikulum erkennen lässt, später aber in eine diffuse Staubmasse übergeht. Eine geringe Schwellung von Interfibrillärsubstanz ist im Anfangsstadium der Zellerkrankung auch zu konstatieren.“ *Marinesco*[5]) hat folgende Veränderungen in 2 Fällen von Dementia paralytica beobachtet: „Partielle Verdickung und Zerbröckelung mit intensiver Aufnahme der Färbung; andere Neurofibrillen sind dagegen schwach gefärbt. In anderen Zellen findet man granulöse Entartung der Neurofibrillen, so dass die Zellen wie mit schwarzen Stäbchen erfüllt erscheinen. In einem vorgerückteren Stadium ist die Zelle von feiner granulierter Substanz erfüllt.“ *Ballet* und *Laignel-Levastine*[6]) haben mit der *Cajal*schen Methode in einem Fall von progressiver Paralyse teils Rarefizierung und Fragmentierung der Fibrillen, teils Auflösung in Stäbchen und Körnchen gesehen. *Agostini* und *Rossi*[7]) haben in einem Fall von Dementia paralytica in

---

[1]) *Marchand*, Comp. rend. de la soc. d. Biol. 1906. S. 57.

[2]) *Dagonet*, La persistance des neurofibrilles dans la paralysie générale, Annales médico-psych. 1905.

[3]) *Bielschowsky* und *Brodmann*, Zur feineren Histologie und Histopathologie der Grosshirnrinde, mit besonderer Berücksichtigung der Dementia paralytica, Dementia senilis und Idiotie. Journ. f. Psych. u. Neurol. 1905. Bd. V.

[4]) *Schaffer*, Ueber Fibrillenbilder der progressiven Paralyse. Neurol. Zentralbl. No. 1. 1906.

[5]) *Marinesco*, Vorläufige Mitteilungen über die Veränderungen in den Neurofibrillen bei der progressiven Paralyse. Neurol. Zentralbl. 1906. No. 5.

[6]) *Ballet* und *Laignel-Levastine*, Lésions des neurofibrilles dans la paralysie générale. Arch. d. Neurol. 1904. p. 162.

[7]) *Agostini* und *Rossi*, Sulle alterazioni della sostanza reticulo-fibrillare delle cellule nervose in alcune malattie mentali. Annali del Manicomio di Perugia. 1907. Anno I. f. 1-2.

den Zellen der Grosshirnrinde allerhand Veränderungen beobachtet, welche von einer verminderten Färbbarkeit der Neurofibrillen bis zu ihrem vollständigen Verschwinden variieren. Zwischen diesen beiden Extremen fanden die Verff. Uebergangsformen, die durch Rarefikation und körnigen Zerfall des Endozellularnetzes charakterisiert sein sollen. *Gierlich* und *Herxheimer*[1]) haben mit der *Bielschowsky*schen Methode auch einen Fall von Dementia paralytica untersucht und folgendes gefunden: Sämtliche Fortsätze der Zellen sind stark verkürzt und verschmälert, ja fehlen oft gänzlich . . . . oft ist der Kern mit dem umliegenden Plasma zu einer strukturlosen Masse verschmolzen . . . in den Zellen zeigen die Fibrillen starken Zerfall, oft bis zu unregelmässigen Schollen und Körnchen. Im allgemeinen erwiesen sich die Fibrillen in den Fortsätzen noch etwas besser erhalten als in den Zellkörpern selbst. *Sciuti* hat[2]) Untersuchungen in zehn Fällen nach der *Cajal*schen und *Donaggio*schen Methode angestellt. Der Verf. beobachtete eine Atrophie vieler Zellen, Pigment- und granulöse Degeneration, Zerfall der endozellulären Fibrillen und Schwund der chromatischen Substanz. Was die Fibrillen speziell betrifft, so hat *Sciuti* dieselben Veränderungen wie die anderen Autoren gefunden. Er meint, dass im allgemeinen der Zerfall der endozellulären Fibrillen sich allmählich von den zentralen nach der peripherischen Teilen des Cytoplasma ausbreitet. Die Erkrankung soll manchmal in einem Punkt des Netzwerkes, bald in der perinukleären Region, bald zwischen der perinukleären und der peripherischen Fibrillenschicht anfangen. *Morijasu*[3]) hat kürzlich das Verhalten der Fibrillen in 30 Fällen von progressiver Paralyse untersucht. Der Verf. ist zu den folgenden Schlussfolgerungen gekommen.

„Bei der progressiven Paralyse erscheinen die Ganglienzellen der Grosshirnrinde in grosser Ausdehnung krankhaft verändert. In Fibrillenpräparaten tritt dies besonders deutlich hervor. Die Zerstörung der Neurofibrillen beginnt im Zelleib, besonders in der perinukleären Zone, und breitet sich dann auf die Fortsätze aus. Die zarten Fortsätze gehen zuerst zugrunde; später erst die Spitzenfortsätze. . . . Im Kleinhirn pflegen besonders die *Purkinje*schen Zellen an Zahl stark abzunehmen und haben ihre Fortsätze auf Fibrillenbildern frühzeitig verloren."

Die Ganglienzellenveränderungen im Thalamus sind also bei der Dementia paralytica nicht wesentlich verschieden von denjenigen in anderen Regionen des Zentralnervensystems. In den Sehhügeln wie in der Gehirnrinde beobachtet man Abblassung und Schwund der Markfasern, Gefässveränderungen mit Sprossbildung; Infiltration der Lymphscheiden wie der umliegenden Gewebe mit Plasmazellen und Lymphozyten; Anwesenheit von Stäbchenzellen und Körnchenzellen;

---

[1]) *Gierlich* und *Herxheimer*, l. c.
[2]) *Sciuti*, l. c.
[3]) *Morijasu Renkichi*, Das Verhalten der Fibrillen bei progressiver Paralyse. Arch. f. Psych. 1908. Bd. 43. S. 344..

mehr oder weniger ausgeprägte Gliavermehrung. In den Ganglienzellen findet sich eine die Norm überschreitende Pigmentablagerung und Atrophie in den verschiedensten Graden bis zu totalem Schwund der chromatischen und fibrillären Substanz. In Uebereinstimmung mit den neusten Arbeiten habe auch ich die Neurofibrillen in verschiedener Weise geschädigt gefunden, und zwar fand ich Verdickung des Netzwerkes, Atrophie der Fibrillensysteme, Verklebung der Fortsatz- und Zellleibfibrillen; Zerbröckeln der Fibrillen bis zur Verwandlung in unregelmässige Stückchen und Körnchen.

IV. Veränderungen des Thalamus bei Dementia senilis und bei Dementia arteriosclerotica.

In diesem Abschnitt werde ich über einige von mir bei Dementia senilis und arteriosclerotica beobachtete Tatsachen berichten. Da dieselben in allen Fällen für die einzelnen Thalamuskerne konstant und gleich waren, gebe ich eine zusammenfassende Beschreibung für die Fälle von Dementia senilis und arteriosclerotica.

In den von mir untersuchten Fällen habe ich ausser den Gefäss-, Glia- und Ganglienzellenveränderungen zahlreiche ausserordentlich merkwürdige Bildungen beobachtet. Dieselben sind zum grossen Teil, soviel ich weiss, bei Psychosen noch nicht beschrieben. Die Figg. 58—85 betreffen diese Befunde und stammen alle von *Bielschowsky*schen und *Cajal*schen Präparaten. Sie sind alle bei derselben Vergrösserung (500:1) gezeichnet worden. In Fig. 58 a bemerkt man eine Faser, die in ihrem Verlauf einige kleine Anschwellungen zeigt, welche eine feinfibrilläre Struktur besitzen. Solche Fasern fand ich in allen von mir beobachteten Fällen in grosser Menge und zwar stets nicht sehr weit entfernt von mehr oder weniger veränderten Gefässen. Die Anschwellungen hatten manchmal eine etwas gröbere Struktur (Fig. 59a), manchmal waren sie auch grösser (Fig. 59b) und zeigten dann oft eine kompliziertere Struktur. Das zwischen zwei Anschwellungen liegende Verlaufsstück der Faser war manchmal ringartig gebogen (Fig. 60 a), und die Anschwellungen erschienen mitunter fast kreisrund (Fig. 60 b).

Ausser diesen Fasern beobachtete ich auch längliche oder rundė Körperchen, die gewöhnlich zu zwei lagen und durch einen mehr oder weniger langen Faden verbunden waren. In ihrem Innern lagen netzartig angeordnete Fibrillen (Fig. 61) oder Stückchen von Fibrillen, deren Zusammenhang mit der Hauptfaser sehr zweifelhaft blieb (Fig. 62). Erwähnenswert scheinen mir ferner andere, etwas grössere Körperchen, von welchen ich einige Beispiele in Figg. 58 und 59 und in Figg. 63—72 gebe. Diese standen zum Teil mit Nervenfasern nicht in Zusammenhang (Figg. 58b und 63 und 64). Andere traten am Ende einer Faser hervor (Figg. 65—72). Alle liegen isoliert zwischen Faserbündeln (Figg. 58b, 66 und 69—71) oder bei einer mehr oder weniger veränderten Ganglienzelle (Figg. 63, 64, 65 und 72). Was ihre Struktur betrifft, so scheint sie in den verschiedenen Körperchen sehr verschieden. Mitu nter

waren sie sehr stark mit Silbernitrat imprägniert und traten dunkelschwarz hervor; trotzdem konnte man in ihrem Innern eine Masse von stark verwirrten, sehr feinen Fibrillen beobachten (Fig. 58*b*). In anderen Fällen war die Silberimprägnation nicht so stark, und dann trat die Struktur sehr schön zutage. Es handelte sich gewöhnlich um eine spärliche, strukturlose oder feingranulierte Grundmasse, in deren Innern Faserstückchen von der verschiedenartigsten Dicke und Form (Figg. 59 *d*, 63 und 65) oder feine Fibrillen in einem merkwürdigen rundmaschigen Netzwerk angeordnet waren (Fig. 64). Zuweilen fand ich Körperchen, die strukturell eine grosse Aehnlichkeit mit den oben beschriebenen hatten (Fig. 67 und 71). Höchst interessant waren namentlich diejenigen Körperchen, die im Zusammenhang mit einer Faser standen. Die Faser erstreckte sich hier gewöhnlich bis in das Innere der Protoplasmamasse. Im Innern war ihr Verhalten verschieden. In einigen Fällen konnte ich sehr deutlich sehen, dass sich die Fasern in direkten Zusammenhang mit den im Innern der Protoplasmamasse liegenden Fäserchen oder Körperchen setzten (Figg. 59*d*, 69 und 71). In anderen Fällen schienen die eintretende Faser und die im Innern liegenden Fibrillen unabhängig von einander zu sein (Fig. 65). Zuweilen bog die Faser rings um das innere maschenartige Geflecht herum und endete in einer äusserst kleinen Anschwellung im Innern der Protoplasmamasse (Fig. 67). Ein anderes Mal gab die Faser während ihres Verlaufs im Innern der Protoplasmamasse einige sehr feine Kollateralen ab (Figg. 65, 68 *a*) oder zeigte statt einer zwei Anschwellungen, eine sehr kleine und eine etwas grössere (Fig. 70). Seltener habe ich beobachtet, dass die Faser, nachdem sie in die Protoplasmamasse eingetreten war, sich in zwei oder drei etwas feinere Fasern spaltete; letztere waren dann eigentümlich kammartig gebogen (Fig. 66). Endlich habe ich gelegentlich gefunden, dass die Faser nach ihrem Eintritt in die Protoplasmamasse am anderen Ende wieder herauskommt, um nach einem kurzen Verlauf in eine zweite Protoplasmamasse einzutreten und erst dort in einer kleinen Anschwellung zu endigen (Fig. 72*a*). Etwas ähnliches ist auch in Fig. 59 *c* gezeichnet. Es handelt sich in diesem letzteren Falle um einen grossen Körper von teils feinnetziger, teils feinfaseriger Struktur. An der einen Seite läuft er in eine ziemlich grobe Faser aus; an der anderen bemerkt man wieder ein netzartiges Geflecht von Fibrillen, deren eine aus dem Körper austritt, um nach einem kurzen Verlauf in eine ähnliche Protoplasmamasse einzutreten und hier in einem feinfibrillären Körperchen zu endigen. Leider war im Präparat die zweite Fibrille an zwei Punkten (c′, c″) zerbrochen. Trotzdem habe ich die ganze Bildung gezeichnet, da ich keine andere von solchem Umfang beobachtet habe. Ich will noch hinzufügen, dass in den von mir untersuchten Fällen ich noch folgendes, allerdings seltener bemerkt habe:

1. Fasern, die in einem strukturlosen, unregelmässig geformten Körperchen endeten; dieselben lagen gewöhnlich zwischen

Nervenfaserbündeln oder in der Nähe sehr veränderter Ganglienzellen (Fig. 73);

2. grosse, rundliche, feingranulierte Körper (Fig. 74), die an der Wand schwer veränderter Gefässe sich ansetzen;

3. etwas geschwollene Ganglienzellen, deren Achsenzylinderfortsatz sehr vergrössert war und in einem feinfaserigen oder feinnetzigen Körper endete (Fig. 75).

Alle die oben beschriebenen Befunde stammen von Thalamusstücken, *in welchen von groben Veränderungen nur eine erhebliche Sclerose der Gefässe zu bemerken war.*

Ich werde jetzt über einige andere Tatsachen berichten, welche ich in meinem Fall V feststellen konnte. In diesem Falle war der Thalamus der rechten Seite von einer grossen Blutung ganz zerstört; die Blutung schien ungefähr zwei Monate alt. Von dem ganzen Thalamus war nur ein kleiner Teil des lateralen Kernes erhalten geblieben. Dieser Rest wurde in drei grosse Scheiben geteilt und in Formalin fixiert, um ihn nach der *Bielschowsky*schen Methode zu untersuchen. Der Thalamus der anderen Seite schien makroskopisch normal zu sein; nur in der Höhe des N. ruber und im Bereich der Lamina med. int. konnte man eine kleine, rundliche Cyste von 1 mm Durchmesser erkennen. Die Cyste mit Teilen des umliegenden Gewebes wurde nach der *Cajal*schen Methode in Ammoniakalkohol fixiert und nach vorgenannter Behandlung als Serie geschnitten. Ich kann hinzufügen, dass auch die anderen Teile des Thalamus der linken Seite teils nach der *Cajal*schen, teils nach der *Bielschowsky*schen Methode untersucht worden sind, und dass ich mit beiden Methoden überall dieselben Körperchen, wie oben beschrieben, festzustellen vermochte. Was die Thalamusreste der rechten Seite betrifft, so schicke ich voraus, dass das nicht in Zerfall begriffene Gewebe nicht erheblich verändert erschien. Die Fasern der angrenzenden inneren Kapsel und die übrig gebliebenen Zellen des lateralen Kernes unterschieden sich in keiner Weise von denen der anderen von mir untersuchten Fälle. Diese ziemlich normale Gewebsschicht ging nun allmählich in eine zweite Schicht über, welche die Blutung selbst unmittelbar umgrenzte, und diese Schicht bestand aus vielen degenerierten Fasern, einigen stark veränderten Ganglienzellen, ferner aus einer grossen Menge von Plasma- und Körnchenzellen; ausserdem enthielt sie eine Menge von strukturlosem, zerfallenem Gewebe.

Zwischen den gewucherten Gliazellen fanden sich in *Bielschowsky*schen Präparaten noch Körperchen von sehr verschiedenen Formen, nämlich: 1. längliche oder rundliche Körper, welche die Grösse einer kleinen Ganglienzelle und eine feinfaserige, etwas unregelmässige Struktur besitzen. Sie sind mit Fortsätzen versehen. In Fig. 76 habe ich drei solcher Körper abgebildet; *a* und *b* hatten nur einen Fortsatz, *c* zwei; leider aber war ein Fortsatz an einem Punkt zerrissen; in allen verlaufen die Fibrillen etwas unregelmässig und gekrümmt. 2. Körper von einer komplizierteren, rund-

maschigen, netzartigen Struktur (Fig. 77 *a* und *c*); sie haben ein bis zwei feine Fortsätze und längs derselben eine kleinere Anschwellung (Fig. 77 c). In den Körpern selbst sind einige mit ausserordentlich kleinen Verdickungen besetzte Fibrillen zu bemerken (Fig. 77 *d*). 3. Körper von sehr verschiedener Grösse und Form und einer feinkörnigen Struktur, die eine sehr grosse Aehnlichkeit mit den in Fig. 73 abgebildeten Elementen haben. Sie liegen gewöhnlich am Ende einer mehr oder weniger dünnen Nervenfaser, welche manchmal eine kleinere Anschwellung erkennen lässt (Fig. 78*a*) Einige Körperchen waren endlich von einer strukturlosen Protoplasmamasse eingehüllt (Fig. 78 b).

Was die oben genannte kleine Cyste betrifft, so habe ich auch hier sehr interessante Tatsachen beobachtet. Auf dem Boden und an dem Rande der Cyste fanden sich wieder viele Körper von wechselnder Form und Grösse, welche sehr an die in Figg. 73, 78 *a* und *b* abgebildeten Körper erinnern (Fig. 79 b). Ausserdem sieht man grosse, wahrscheinlich geschwollene Nervenfasern, die in einer grossen, fein granulierten Masse enden (Fig. 79 *a*). Es ist hervorzuheben, dass die letzteren in dem Bindegewebe der Cystenkapsel zwischen Fibroblasten sich finden (Fig. 79). An anderen Stellen waren spärliche Endkörper nachzuweisen; hier fanden sich zugleich grosse Fasern und Faserbündelchen in den tieferen Schichten; aus diesen Bündeln erstreckten sich zahlreiche Fäserchen bis an den freien Rand der Cyste und endeten zum Teil hier wieder mit kleinen Anschwellungen (Fig. 80). An verschiedenen Stellen war der Rand der Cyste sehr unregelmässig abgeteilt und zerrissen. Hier beobachtete ich Bindegewebsmassen, welche in das Lumen der Cyste hineinragen. In ihrem Innern lagen unregelmässig gekrümmte und gebogene Nervenfasern (Fig. 81) und strukturlose Endkörper (Fig. 82). Die im Innern der Bindegewebsmassen gelegenen Nervenfasern schienen manchmal von ausserhalb liegenden, mehr oder weniger groben Fasern herzukommen (Fig. 81). In einem Präparat fand ich auch eine jener schraubenartigen Formationen, welche in den in Regeneration begriffenen peripherischen Nerven schon oft beschrieben worden sind (Fig. 83).

Ich habe mich bei der Beschreibung dieser Veränderungen etwas lange aufgehalten, da ich solche nur bei Dementia senilis und arteriosclerotica gefunden habe. In den normalen Thalamuspräparaten habe ich trotz vielfachen Suchens solche Bildungen nicht gefunden; bei Dementia paralytica habe ich nur in *einem* Präparat zwei kleine Faseranschwellungen feststellen können, welche den jetzt beschriebenen der Dementia senilis und Dementia arteriosclerotica nur sehr wenig gleichen (Fig. 66). *Es ist selbstverständlich, dass dies, wenn es sich bestätigt, von grosser Bedeutung für die histopathologische Differentialdiagnose zwischen Paralyse und seniler bezw. arteriosklerotischer Demenz wäre.*

Was speziell zunächst die Veränderungen der Ganglienzellen bei Dementia senilis und arteriosclerotica betrifft, so kann man im

allgemeinen sagen, dass sie qualitativ von den bei der Paralyse beschriebenen nicht sehr verschieden sind. Auch hier findet man viele Ganglienzellen, deren Fortsatz- und Zellleibfibrillen in verschiedener Weise zerfallen und verklebt sind; ferner viele sehr stark pigmentierte Nervenzellen, die grösstenteils ihre Dendriten verloren haben; endlich atrophische Zellrudimente mit geschrumpftem Kern, welche von der spezifischen Struktur fast nichts mehr erkennen lassen (Fig. 72 *b* und *c*) und sich in Körnchenaggregate verwandelt zu haben scheinen.

Diese Beobachtungen stimmen mit denjenigen von *Bielschowsky* und *Brodmann*, *Gierlich* und *Herxheimer*, *Fragnito*[1]), *Agostini* und *Rossi* überein; deshalb will ich nicht näher auf sie eingehen. Es ist nur bemerkenswert, dass bei Dementia senilis und arteriosclerotica diese Zellveränderungen immer herdweise in der Nähe von veränderten Gefässen ausgeprägt sind. Die Zahl der normalen Zellen ist daher jedenfalls auch weit grösser als bei der Dementia paralytica.

Mehr Bedeutung messe ich einer Zellveränderung bei, von welcher ich kein Beispiel bei Dementia paralytica gefunden habe und welche für meine Schlussfolgerungen von grosser Bedeutung ist. Ich habe hierbei erstens solche Zellen im Auge, bei welchen die Zellleibfibrillen in einem grobmaschigen Netzwerk angeordnet sind; diese Zellen sind gewöhnlich von Pigmentkörnchen überfüllt und zeigen nur sehr wenige Protoplasmafortsätze (Fig. 68*b*). Zweitens findet man, allerdings spärlich, Zellen, deren Körper nur eine feingranulierte Struktur besitzt; ihr Kern erscheint sehr gross, wie geschwollen (Fig. 84). Endlich hebe ich atrophische Zellen hervor, in welchen von den peripherischen Fibrillen keine Spur mehr zu finden ist, während die tiefliegenden Fibrillen in ausserordentlich merkwürdiger Weise, teils feinfaserig, teils feinnetzig, angeordnet sind (Fig. 85).

Bevor ich über die wahrscheinlichste Erklärung der oben beschriebenen Bildungen spreche, muss ich kurz über analoge, in anderen Regionen des Nervensystems von verschiedenen Autoren beobachtete Formationen berichten. Bekanntlich haben vor allem *Perroncito*[2]) und *Cajal*[3]) in peripherischen Nerven, die im Stadium der Regeneration sich befanden, Endkörperchen, schraubartige Formationen u. a. m. beschrieben. Es ist nicht hier erforderlich über alle einzelnen Resultate dieser Autoren zu berichten; ich will nur erwähnen, dass *Perroncito* im peripherischen Stumpf von durchschnittenen Nerven 20 Tage nach der Operation mit Endanschwellungen versehene Fäserchen gefunden hat, die in einer rundlichen, feingranulierten Protoplasmamasse lagen. Nach *Perroncito*

---

[1]) *Fragnito*, Su alcune alterazioni dell'apparato neurofibrillare delle cellule corticali nella demenza senile. Ann. Nevrol. 1904. Anno 22. f. 1-2.

[2]) *Perroncito*, Die Regeneration der Nerven. Zieglers Beiträge. 1907. Bd. 42.

[3]) *Cajal*, Mecanismo de la regeneracion de los nervios. Trab. Lab. de Invest. biol. 1905. F. III.

handelt es sich um degenerierte Fasern. Es ist nun bemerkenswert, dass diese von *Perroncito* beobachteten Bildungen eine ausserordentliche Aehnlichkeit mit der *von mir in Fig. 72a* abgebildeten haben.

Endkörperchen sind auch von *Cajal*[1]) in den Spinalganglien des Menschen und anderer Säugetiere bemerkt worden. *Levi*[2]) bestätigte ihr Vorkommen bei den Säugetieren und wies sie auch bei Schildkröten nach. *Nageotte*[3]) und gleichzeitig *Marinesco*[4]) fanden solche Formationen in den Spinalganglien bei Tabes und führen sie auf eine regenerative Tätigkeit der sensiblen Fasernsysteme zurück. *Nageotte* sprach daher geradezu von „*Régénération collatérale*". *Levi*[5]) fand eine solche kollaterale Regeneration sehr wenig wahrscheinlich. Ich[6]) selbst konnte das Vorkommen von Endkörperchen in den Spinalganglien bei Tabes sowie bei anderen Rückenmarkskrankheiten und bei Dementia arteriosclerotica, ferner in den Spinalganglien von Amputierten bestätigen. Auch mir schien die Hypothese einer kollateralen Regeneration nicht sehr wahrscheinlich. *Nageotte*[7]) gab in einem weiteren kleinen Aufsatz gleichfalls an, dass in den Spinalganglien von Amputierten sich viele mit Endkörperchen versehene Fasern finden. Ferner hat er in einer Arbeit[8]) über die Transplantation der Spinalganglien einige Fasern mit feinfaserigen Anschwellungen abgebildet (Fig. 7), *die mit den von mir beschriebenen eine grosse Aehnlichkeit besitzen.* Nach *Nageotte* sind solche Fasern als regenerierte zu betrachten. Kugelförmige Endanschwellungen sind von *Bielschowsky*[9]) in den Spinalganglien bei Tabes, syphilitischer Spinalparalyse, Alkoholneuritis u. s. f. gefunden worden. Er bestätigt die *Nageotte*sche kollaterale Regeneration. Ich möchte nur bemerken, dass in *Bielschowskys* Fig. 11 und 15 alte *degenerierte* Fasern gezeichnet sind, die den von mir beschriebenen sehr gleichen. Andererseits

---

[1]) *Cajal*, Tipos cellulares de los ganglios sensitivos del hombre y mamiferos. Trab. Lab. invest. biol. 1905. F. IV.

[2]) *Levi, G.*, Di alcuni problemi riguardanti la struttura del sistema nervoso. Archivio di Fisiologia 1907. IV.

[3]) *Nageotte*, Régénération collatérale des fibres nerveuses terminées par der massues de croissance etc. Nouvelle Iconographie Salpetrière. 1906. No. 3.

[4]) *Marinesco*, Contribution à l'étude de l'histologie et de la pathogénie du tabes. Semaine médicale. 1906. No. 16.

[5]) *Levi, G.*, Intorno alla cosidetta rigenerazione collaterale dei neuroni radicolari posteriori. Monit. zool. Ital. 1907. Anno XVIII.

[6]) *Da Fano*, A proposito delle nuove dottrine sulle modificazioni della struttura dei gangli spinali nella tabe. Boll. soc. Med. Chir. Pavia. 1907. Intorno ad una particolare alterazione delle cellule dei gangli spinali umani. L'Ospedale Maggiore. 1907. Anno II.

[7]) *Nageotte*, Variations du neurone sensitif périphérique dans un cas d'amputation récente de la partie inférieure de la cuisse. Compt. Rend. soc. Biol. 1907. 23. November.

[8]) *Nageotte*, Etude sur la greffe des ganglions rachidiens. Anat. Anz. 1907. Bd. XXXI. No. 9 und 10.

[9]) *Bielschowsky*, Ueber den Bau der Spinalganglien unter normalen und pathologischen Verhältnissen. Journ. f. Psych. u. Neurol. 1908. Bd. XI.

bezeichnet *B.* auf Fig. 22 Fibrillen mit feinfaserigen oder feinnetzigen Endkugeln als regenerativ.

Von noch grösserem Interesse sind für mich andere Formationen, die im *Gehirn* unter verschiedenen Verhältnissen beobachtet worden sind. *Cajal*[1]) hat jungen und erwachsenen Tieren kleine Gehirnwunden beigebracht und dann am Ende des zentralen Stumpfes der durchgeschnittenen Achsenzylinderfortsätze kleine Verdickungen beobachtet. Diese nannte er „Retraktionskolben" (boule de rétraction), um anzudeuten, dass es sich hier nicht um regenerative, sondern um degenerative Erscheinungen handle. Ueber das Endziel der Retraktionskolben konnte *Cajal* nichts bestimmtes sagen, er vermutet nur, dass sich die Retraktionskolben bei jungen Tieren zuweilen in eine mit denen der peripherischen durchschnittenen Nerven vergleichbare Wachstumskeule (bouton d'accroissement) verwandeln können. In einer anderen Arbeit[2]) äussert er, die Achsenzylinder der hinteren Wurzel hätten regenerative Fähigkeizen, da an dieser Stelle Fasern mit Endanschwellungen vorhanden seien.

Sala[3]) hat bei jungen Tieren 46 Stunden — 5—14 Tage nach einer kleinen Verletzung des Gehirns drei besondere Formationen beobachtet: Fibrillen mit verschiedenartigen Anschwellungen, kleinen Ringen und Knötchen; letztere treten in eine feingranulierte Masse ein, um sich hier in feine Fädchen aufzulösen (*Sala* Fig. 1). Ich bedauere sehr, dass der Verfasser von diesen Formationen keine grössere Abbildung gegeben hat, da diese mit meinen Beobachtungen auffällig übereinstimmen. Auch bildet *Sala* in Fig. 3 eine pyramidale Zelle ab, welche im ersten Verlaufsstück des Achsenzylinderfortsatzes eine feinfaserige und stark färbbare Anschwellung zeigt. Dieselbe erinnert sehr *an die von mir gezeichnete Thalamuszelle* (Fig. 75). *Sala* ist geneigt, die von ihm beobachteten Formationen für regenerative Erscheinungen im zentralen Nervensystem zu halten.

Bielschowsky[4]) hat solche Endanschwellungen in Gehirngliomen gefunden und hält sie auch hier für regenerative Erscheinungen, während *Marburg*[5]) sie als degenerative betrachten zu können glaubt.

Gierlich und *Herxheimer* haben eine Reihe von Gehirnblutungen nach der *Bielschowsky*schen Methode untersucht. „Bei den kleinsten Blutungen war ein Abweichen von der Norm im Verhalten der Fibrillen nicht zu finden. Bei umfangreicheren frischeren Blutungen

---

[1]) *Cajal*, Note sur la dégénération traumatique des fibres nerveuses du cervelet et du cerveau. Trab. Lab. rech. biol. 1907. F. 3.

[2]) *Cajal*, Notas preventivas sobre la degeneracion y regeneracion de las vias nerviosas centrales. Ibid. 1906. F. 4.

[3]) *Sala*, Sui fatti che ci svolgono in seguito alle ferite asettiche del cervello. Boll. Soc. Med. chir. Pavia. 1908. No. 1.

[4]) *Bielschowsky*, Ueber das Verhalten der Achsenzylinder in Geschwülsten des Nervensystems. Journ. f. Psych. u. Neurol. Juni 1906.

[5]) *Marburg*, Zur Pathologie des Achsenzylinders in Tumoren und Narben des Gehirnes. Jahrb. f. Psych. u. Neurol. 1905. Bd. XXVI.

fanden die Autoren Zerstückelung und Zerklüftung der ganzen Faser, einzelne massige Auftreibungen mit einem hellen, oft netzartigen Gitterwerk, Verklumpungen, die oft an der Faser zu hängen scheinen, Aussplitterungen, hirschgeweihartige Aufgabelungen, Auflösung in Körnchenreihen und schliesslich Zerfall in Schollen und Klumpen. In alten Blutungen mit Kapsel finden sich unregelmässige Auftreibungen der Fibrillen, Verbreiterung der ganzen Fasern, meist glatte, doch auch unscharfe Konturen, Verklumpungen von geringem Umfange mit und ohne die netzartigen Figuren, helle Stellen im Verlauf der Fasern, die augenscheinlich das Silber nicht angenommen haben."

Die oben erwähnten Veränderungen sind nach *G.* und *H.* als degenerative Erscheinungen zu deuten. Auf Tafel XIX, Fig. 114, sind abgebildet „einzelne sehr stark veränderte Nervenfasern" aus einer Gehirnblutung. Auch dieses Bild hat eine grosse Aehnlichkeit *mit den von mir beobachteten* Anschwellungen. Nur muss ich bemerken, dass die Fig. 114 bei einer Vergrösserung von 2250:1 gezeichnet ist, dass es sich also bei den von diesen Autoren beschriebenen Erscheinungen um *viel kleinere Bildungen* handelt.

Miyake Koichi[1]) hat nochmals die Frage der Regenerationsfähigkeit der Nervenfasern im zentralen Nervensystem einer Nachprüfung unterzogen. Unter verschiedenen Verhältnissen hat er dieselben Anschwellungen beobachtet. Er ist mehr geneigt, sie für degenerativ als für regenerativ zu halten.

Die einzige Beobachtung auf dem Gebiet der Gehirn*pathologie*, welche mit der meinigen eine grosse Aehnlichkeit hat, ist die von *Fischer*[2]). Der Verfasser hat in der Hirnrinde bei Dementia senilis die von *Redlich* beschriebenen Plaques nach der *Bielschowsky*schen Methode untersucht. Am interessantesten finde ich seine Schilderung der grösseren Plaques. Er schreibt darüber wie folgt: „Die grösseren Plaques zeigen einen mehr oder weniger gleichartigen Bau; sie sind von rötlichbrauner Farbe, körnigem, im Zentrum meist klumpigem Gefüge, manchmal auch im Zentrum von einer radiär fadigen Struktur; an den Randpartien überraschen uns eigenartige Bildungen. Es sind dies radiär gestellte, intensiv schwarz gefärbte Keulen, deren fädiger Beginn nach innen, das sanft abgerundete kolbige Ende nach aussen gerichtet ist und häufig das Areal des Plaques überschreitet (Fig. 2—8). Die Kolben sind von verschiedenster Grösse und gehen zentralwärts in eine meist mehrfach gewundene Fibrille über. Die Formationen in *Fischers* Figg. 2—8 haben nun in der Tat eine grosse Aehnlichkeit mit meinen oben beschriebenen Körperchen. Ich konnte mich hiervon an des Verfassers Originalpräparaten überzeugen, die Herrn Geheimrat *Ziehen* liebenswürdiger Weise von dem Autor zum Vergleich überlassen wurden. Plaques,

---

[1]) *Miyake Koichi*, Zur Frage der Regeneration der Nervenfasern im zentralen Nervensystem. Arb. a. d. Wiener neurol. Inst. 1907. XIV.

[2]) *Fischer*, Miliare Nekrose mit drusigen Wucherungen der Neurofibrillen, eine regelmässige Veränderung der Hirnrinde bei seniler Demenz. Monatsschr. f. Psych. u. Neurol. Bd. XXII. 1907. S. 361.

die den von *Fischer* beschriebenen ähneln, *habe auch ich am Rande* der Thalamusblutung beobachtet. Es ist hervorzuheben, dass *die einzelnen Keulen der drusenartigen Formationen von Fischer viel kleiner als meine Körperchen sind. Fischer* fasst die Formationen als miliare Nekrosen mit drusigen Wucherungen der Nervenfibrillen auf und bemerkt folgendes. „Es wäre jedenfalls etwas befremdend, wenn man diese Bildungen, welche nach unseren bisherigen Kenntnissen im Gehirn nur vereinzelt vorkommen . . . ., einfach als Regenerationen auffassen würde . . . Einstweilen wäre es noch verfrüht, diese Bildungen als etwas anderes als einen Wucherungsvorgang der Neurofibrillen zu bezeichnen . . . ."

Ich selbst bin geneigt, auf Grund meiner eigenen Befunde und der Literaturangaben folgende Vermutungen auszusprechen:

1. Die längs der Nervenfasern beobachteten mehr oder weniger feinfaserigen Anschwellungen kann man als ein degeneratives Phänomen der Fasern selbst (vergl. Fig. 58 *a*, 59 *a* und *b*, 60, 61, 62) betrachten. Ich schliesse bestimmt aus, dass es sich um ein technisches Artefakt handelt, da dieselben Formationen sich in Präparaten finden, die nach zwei wesentlich verschiedenen Methoden (*Cajal* und *Bielschowsky*) hergestellt sind, und da sie nur bei ganz bestimmten Krankheiten nachzuweisen sind.

2. Die in den Abbildungen 58 *b*, 59 *d* und *c*, 63—71, 74, 76 und 77 gezeichneten Körperchen sind als von einem besonderen atrophischen oder degenerativen Prozess betroffene Ganglienzellen zu deuten. Diese Deutung stützt sich auf folgende Tatsachen: a) Viele von den obengenannten Körperchen stehen in Zusammenhang mit einer, manchmal zwei Fasern (Fig. 59*d*, 65—67, 68 *a*, 69—71, 76 und 77). Wenn man die bezüglichen Körperchen als Zellen ansieht, so können diese Fasern wohl nur als Protoplasma- oder Achsenzylinderfortsätze gedeutet werden. b) Viele von diesen Körperchen besitzen eine Struktur, welche an diejenige von degenerierten Ganglienzellen erinnert. (Vergl. Figg. 76 und 77 mit Figg. 85 und 68*b*). c) Es gibt veränderte Ganglienzellen, die als Uebergangsformen zu den in Rede stehenden Körperchen betrachtet werden können (Figg. 84 und 85). d) Die Anwesenheit von groben Faserstücken und unregelmässigem, rundmaschigem Netzwerk im Innern der Körperchen könnte auf eine partielle Imprägnation des intrazellulären maschenförmigen *Golgi*schen Apparates zurückgeführt werden (Fig. 63—65). Andererseits spricht gegen meine Erklärung das Fehlen eines Kerns im Innern der Körperchen. In der Tat auch in Präparaten, die nach der Vergoldung nochmals mit Carmin oder mit einem anderen Stoff nachgefärbt worden waren, war es mir nicht möglich, einen Kern oder Kernreste im Innern der Körperchen nachzuweisen. Ich muss daher die Frage momentan ungelöst lassen, bis neue Forschungen Aufklärung bringen werden.

3. Die von mir in Fig. 72 gezeichneten Endkörper, die mit den von *Perroncito* im peripherischen Stumpf von durchgeschnittenen Nerven beobachteten so sehr übereinstimmen, sind

wahrscheinlich gleichfalls als Degenerationserscheinungen von seiten der Nervenfaser zu betrachten.

4. Die an Rande der Thalamusblutung und der Cyste beobachteten Endkörperchen (Fig. 78, 79, 82), faserngefleckte, schraubenartige Formationen (Fig. 80—82) u. s. w. sind vielleicht als Zeichen eines regenerativen Prozesses zu betrachten, d. h. *die Fasern des Zentralnervensystems haben wie diejenigen der peripherischen Nerven eine gewisse Fähigkeit bezw. Neigung, sich zu regenerieren, wenn sie in ihrem Laufe mehr oder weniger unterbrochen werden.*

Erklärung der Abbildungen auf Taf. XXI—XXX.

Taf. XXI—XXII.

Fig. 1—7. Halbschematische Darstellung der Thalamuskerne des erwachsenen Hundes. Nach Photographien von *Nissls* Präparaten gezeichnet. Erläuterung im Text.

Taf. XXIII—XXIV.

Fig. 8. Zellen aus dem medialen Abschnitt des Ganglion habenulae des erwachsenen Hundes nach *Bielschowskys* Methode. Obj. 3 mm, Zeiss Oc. 6 comp.

Fig. 9. Zelle aus dem lateralen Abschnitt des Ganglion habenulae des erwachsenen Hundes. Meth. und Vergr. wie Fig. 8.

Fig. 10. Zelle aus dem Nucl. ant. *a* des erwachsenen Hundes. Meth. und Vergr. wie Fig. 8.

Fig. 11. Zellen aus dem Nucl. ant. *c* des erwachsenen Hundes. Nach *Nissls* Methode. Vergr. wie Fig. 8.

Fig. 12. Kleinere Zelle aus dem Nucl. lateralis *a* des erwachsenen Hundes nach *Bielschowskys* Methode. Vergr. wie Fig. 8.

Fig. 13. Zelle aus demselben Kern. Meth. wie oben. Obj. 3 mm. Z. Oc. 18 comp.

Fig. 14. Zelle aus dem Nucl. lat. *b* eines 4 Wochen alten Hundes nach *Cajals* Methode (mit Vergoldung des Präparates). Obj. 3 mm. Z. Oc. 6 comp.

Fig. 15. Zelle aus den Nuclei zonales des erwachsenen Hundes nach *Bielschowskys* Methode. Vergr. wie Fig. 14.

Fig. 16. Zelle aus dem Nucl. triqueter des erwachsenen Hundes nach *Nissls* Methode. Vergr. wie Fig. 14.

Fig. 17. Zelle aus dem Nucl. rotundus des erwachsenen Hundes. Meth. und Vergr. wie oben.

Fig. 18. Zelle aus dem Nucl. med. *c* des erwachsenen Hundes nach *Bielschowskys* Methode. Vergr. wie Fig. 14.

Fig. 19. Zelle aus dem Nucl. med. a^1 des erwachsenen Hundes. Meth. und Vergr. wie Fig. 18.

Fig. 20. Zelle des Nucl. med. *c* des erwachsenen Hundes nach *Nissls* Methode. Vergr. wie oben.

Fig. 21. Kleine Zelle aus dem Nucl. „*y*“ des erwachsenen Hundes (*v. Monakow*). Meth. und Vergr. wie oben.

Fig. 22. Zelle aus dem Nucl. ventralis des erwachsenen Hundes. Meth. und Vergr. wie oben.

Fig. 23. Desgleichen, nach *Bielschowskys* Methode.

Fig. 24. Desgleichen, nach *Ramon y Cajals* Methode.

Fig. 25. Zelle aus dem Nucleus ventralis eines 4 Wochen alten Hundes nach *R. y Cajals* Methode (mit Vergoldung des Präparates). Vergr. wie oben.

Fig. 26. Zelle aus der Gitterschicht des erwachsenen Hundes nach *Nissls* Methode. Vergr. wie oben.

Fig. 27 und **28.** Desgleichen, nach *Bielschowskys* Methode.

Fig. 29 und **30.** Zellen aus dem Corp. geniculatum laterale ventrale des erwachsenen Hundes. Meth. und Vergr. wie oben.

Taf. XXV—XXVI.

Fig. 31. Zelle aus dem Nucl. medialis des Menschen. *R. y Cajals* Methode. Obj. 3 mm. Z. Oc. 6 comp.

Fig. 32. Kleine Zelle aus dem Nucl. lateralis des Menschen. Vergr. wie oben. *Bielschowskys* Methode.

Fig. 33. Mittelgrosse Zelle aus demselben Kern. Meth. und Vergr. wie oben.

Fig. 34. Desgleichen, nach *R. y Cajals* Methode.

Fig. 35. Grosse Zelle aus demselben Kern. *Bielschowskys* Methode. Vergr. wie oben.

Fig. 36. Desgleichen, Obj. $^1/_{12}$. Z. Oc. 4.

Fig. 37—85 sind sämtlich mit derselben Vergrösserung 500 : 1 (Obj. 3 mm, Z. Oc. 6 comp.) gezeichnet.

Fig. 37. Gliazelle aus dem Nucl. lat. eines normalen älteren Menschen. *Da Fanos* Gliafärbungsmethode No. I.

Fig. 38. Hypertrophische Gliazellen aus dem Nucl. lateralis. Dementia paralytica (Fall 3, Sektion 3 Stunden nach dem Tode). Meth. wie Fig. 37.

Fig. 39. Dasselbe Präparat: Endfüsschen an den Gefässwänden.

Fig. 41. Längliche Gliazellen aus dem Nucl. lateralis desselben Falles. *Da Fanos* Gliafärbungsmethode No. III.

Fig. 42. Karyokinese in einer Gliazelle des Nucl. lateralis. Dementia paralytica (Fall 3, Sektion 12 Stunden nach dem Tode). *Pappenheims* Methode.

Taf. XXVII—XXVIII.

Fig. 43. Doppelkernige Nervenzelle des Nucl. lateralis (in zwei Einstellungsebenen gezeichnet). Dementia paralytica (Fall 3, Sektion 3 Stunden nach dem Tode). *Bielschowskys* Methode (ohne Vergoldung).

Fig. 44. Desgleichen, nach *R. y Cajals* Methode.

Fig. 45. Ziemlich gut erhaltene Ganglienzelle des Nucl. lateralis. Vermehrung der Gliazellen. Kleine Faseranschwellungen. Dementia paralytica (Fall 4, Sektion 12 Stunden nach dem Tode). *R. y Cajals* Methode.

Fig. 46. Etwas stärker veränderte Ganglienzelle des Nucl. lateralis desselben Falles. Pigmentanhäufung mit Verkleinerung der Maschen. *Bielschowskys* Methode.

Fig. 47. Ziemlich gut erhaltene Ganglienzellen aus demselben Kern. Ohne Pigmentanhäufung. Verkleinerung der Maschen. Zerbröcklung einiger Fortsatzfibrillen. Dementia paralytica (Fall 5, Sektion 18 Stunden nach dem Tode). Meth. wie Fig. 46.

Fig. 48. Ganglienzelle aus dem Nucl. lateralis. Pigmentanhäufung. Verkleinerung der Maschen. Zerbröcklung einiger Fortsatzfibrillen. Kleine knotenförmige Anschwellungen am Achsenzylinder. Dementia paralytica (Fall 1, Sektion 6 Stunden nach dem Tode). Meth. wie Fig. 46.

Fig. 49. Pigmentanhäufung in der oberflächlichen Schicht einer Ganglienzelle aus dem Nucl. lateralis desselben Falles. Verklebung und stellenweise Zerbröcklung der Zellleibfibrillen. Meth. wie Fig. 46.

Fig. 50. Einfache Atrophie einer Ganglienzelle des Nucl. medialis. Dementia paralytica (Fall 3, Sektion 3 Stunden nach dem Tode). *R. y Cajals* Methode.

Fig. 51. Zelle aus dem Nucl. lateralis desselben Falles; dieselbe ist in ihrer äusseren Form gut erhalten, zeigt aber totalen Schwund des Maschenwerkes und stellenweise Zerbröcklung der übrig gebliebenen Fibrillen. *Bielschowskys* Methode.

Fig. 52. Zelle aus demselben Kern und desselben Falles mit maschenartig angeordneten Fibrillen.

Fig. 53. Veränderte Zelle desselben Kernes und desselben Falles. Zellleibfibrillen stellenweise verklebt und zu einem grobmaschigen Netzwerk angeordnet. *Bielschowskys* Methode.

Fig. 54. Stärker veränderte Ganglienzelle desselben Kernes und desselben Falles, der Zellkern ist nach der Peripherie gerückt, die übrig gebliebenen Zellleibfibrillen sind körnchenartig zerfallen. Meth. wie Fig. 53.

Fig. 55. Stark veränderte Ganglienzelle desselben Kernes und desselben Falles. Atrophie der Protoplasmafortsätze. Zellleibfibrillen teilweise körnchenartig zerfallen. Kern nach der Peripherie hin verlagert, stark färbbar. Meth. wie Fig. 53.

Fig. 56. Desgleichen, Fibrillenreste verklebt, aber noch zu einem unregelmässigen Maschenwerk geordnet.

Fig. 57. Desgleichen, weit vorgerücktes Stadium des Zelluntergangs bei Dementia paralytica.

Fig. 58. *a* Nervenfaser mit feinfaserigen Anschwellungen. *b* Dunkelgefärbte, von verwirrten Fibrillen durchzogene Körperchen. Dementia arteriosclerotica (Fall 1, Sektion 12 Stunden nach dem Tode). Aus dem Nucl. medialis. *R. y Cajals* Methode.

Fig. 59. *a* und *b* Grössere, feinfaserige Anschwellungen. *c* Sehr grosse Bildung von sehr komplizierter Struktur mit einer in einer Anschwellung endigenden Faser. *d* Körperchen mit groben, zusammenhängenden Faserstückchen im Innern und einer austretenden Nervenfaser. Aus demselben Kern und von demselben Fall wie Fig. 58. *R. y Cajals* Methode.

Fig. 60. Säulenförmig gebildete Faser, welche an ihrem Kopf eine fadenförmige Verschlingung zeigt und dann in einer Anschwellung endet. Dementia senilis (Fall 5, Sektion 18 Stunden nach dem Tode). Aus dem Nucl. lateralis. *Bielschowskys* Methode.

Fig. 61. Zwei durch eine Faser verbundene rundliche Schwellungen. Au dem Nucl. lat. desselben Falles. *Bielschowskys* Methode.

Fig. 62. Zwei durch eine Faser verbundene längliche Anschwellungen aus dem Nucl. lat. desselben Falles. *Bielschowskys* Methode.

Fig. 63. Strukturlose Protoplasmasse mit unregelmässig geordneten Faserstücken im Innern. Dementia arteriosclerotica (Fall 1, Sektion 12 Stunden nach dem Tode). Nucl. lateralis. *R. y Cajals* Methode.

Fig. 64. Desgleichen. Die in der Protoplasmasse liegenden Fäden bilden ein rundmaschiges, unregelmässiges Gewebe.

Taf. XXIX—XXX.

Fig. 65. Wie Fig. 63. In die Protoplasmasse tritt ausserdem eine Nervenfaser, welche aber mit den in der Protoplasmamasse befindlichen Faserstücken keinen direkten Zusammenhang zu haben scheint.

Fig. 66. Feingranulierte Protoplasmamasse, in welche eine Faser eintritt. Diese teilt sich in 2—3 Fäden, die schlangenförmig gewunden sind. Dementia arteriosclerotica (Fall 2, Sektion 18 Stunden nach dem Tode). Nucl. medialis. *R. y Cajals* Methode.

Fig. 67. Protoplasmamasse, die in ihrem Innern netzartig geordnete Fibrillen zeigt. Eine Fasser tritt von aussen in die Protoplasmamasse ein und legt sich um das netzartige Geflecht herum. Aus demselben Kern und von demselben Fall wie Fig. 66. *Bielschowskys* Methode.

Fig. 68. *a* Feingranulierte Protoplasmamasse, in welche eine Faser, die mit einer Anschwellung endet, eintritt. *b* Veränderte Ganglienzelle mit Pigmentanhäufung und grobmaschigem Netzwerk. Aus demselben Kern und von demselben Fall wie Fig. 66. *Bielschowskys* Methode.

Fig. 69, 70 und **71.** Nervenfasern, welche mit einer feinnetzigen Anschwellung in strukturlosen Protopalsmamassen endigen. Dementia arteriosclerotica (Fall 1, Sektion 12 Stunden nach dem Tod). Nucl. lateralis. *Bielschowskys* Methode.

Fig. 72. *a* Faser, welche zu einer Protoplasmamasse anschwillt und aus dieser austritt, um zu einer zweiten Protoplasmamasse anzuschwellen. *b* und *c* stark veränderte Ganglienzellen. Nucl. medialis desselben Falles. *R. y Cajals* Methode.

Fig. 73. Nervenfaser mit einem unregelmässigen Endkörper. Dem. senilis (Fall 4, Sektion 20 Stunden nach dem Tode). Nucl. lateralis. *R. y Cajals* Methode.

Fig. 74. Grosse, feingranulierte Körper, die am Rande eines sehr veränderten Gefässes liegen. Aus dem Nucl. lateralis desselben Falles wie Fig. 73.

Fig. 75. Ziemlich gut erhaltene Ganglienzelle, deren Achsenzylinder verdickt ist und in einer Anschwellung endigt. Dementia arteriosclerotica (Fall 1, Sektion 12 Stunden nach dem Tode). *Bielschowskys* Methode.

Fig. 76. Feinfaserige Körperchen vom Rande einer Thalamusblutung. Dementia arteriosclerotica (Fall 5, Sektion 18 Stunden nach dem Tode). *Bielschowskys* Methode.

Fig. 77. Desgleichen, doch besitzen die Körperchen hier eine rundmaschige, netzartige Struktur.

Fig. 78. Desgleichen, Fasern, die in feingranulierten Körperchen endigen.

Fig. 79. Grosse Nervenfasern mit Endkörper vom Rande einer kleinen Cyste. Nucl. lat. des rechten Thalamus desselben Falles. *R. y Cajals* Methode.

Fig. 80. Nervenfasern von verschiedener Dicke, die am Rande der kleinen Cyste sich anlegen. Von demselben Fall wie Fig. 76—79. *R. y Cajals* Methode.

Fig. 81. Bindegewebsmasse, in deren Inneres Nervenfasern eintreten. Innerer Rand derselben kleinen Cyste. *R. y Cajals* Methode.

Fig. 82. Eine zweite Bindegewebsmasse aus derselben Gegend: im Innern ist ein sehr unregelmässiger Endkörper sichtbar. *R. y Cajals* Methode.

Fig. 83. Schraubenartige Formation aus derselben Gegend. *R. y Cajals* Methode.

Figg. 84—85. Stark veränderte Ganglienzellen aus dem Nucl. lat. desselben Falles. Beschreibung im Text. *Bielschowskys* Methode.

COLLEGE OF SURGEONS
11 MAR 26
LIBRARY

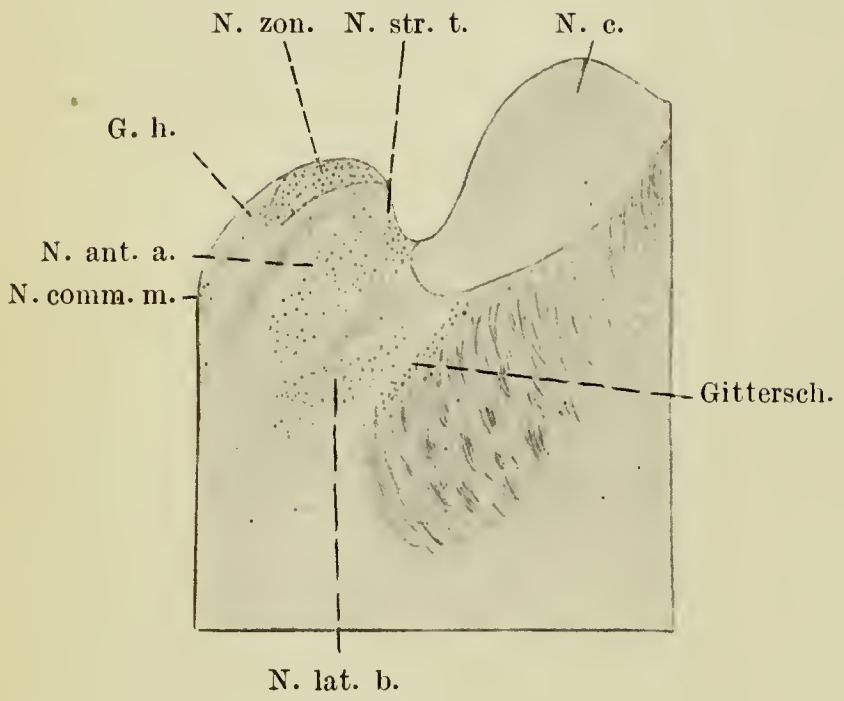

Fig. 1.

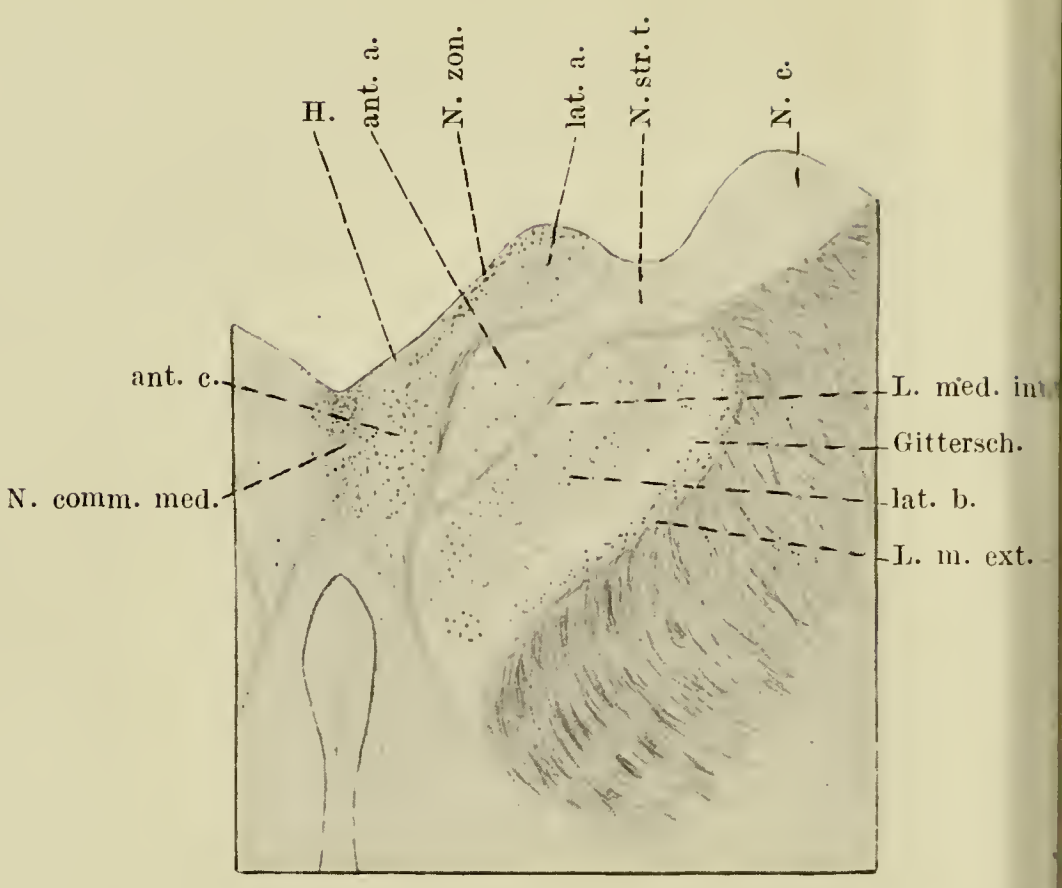

Fig. 2.

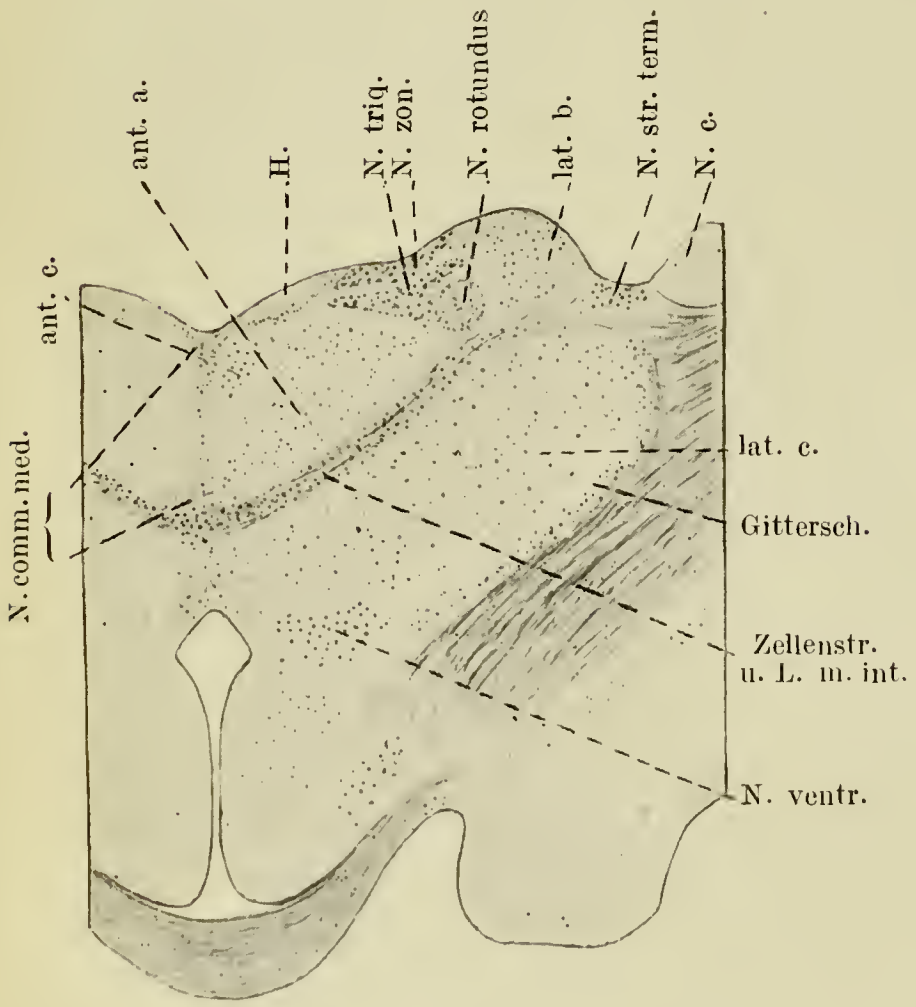

Fig. 3.

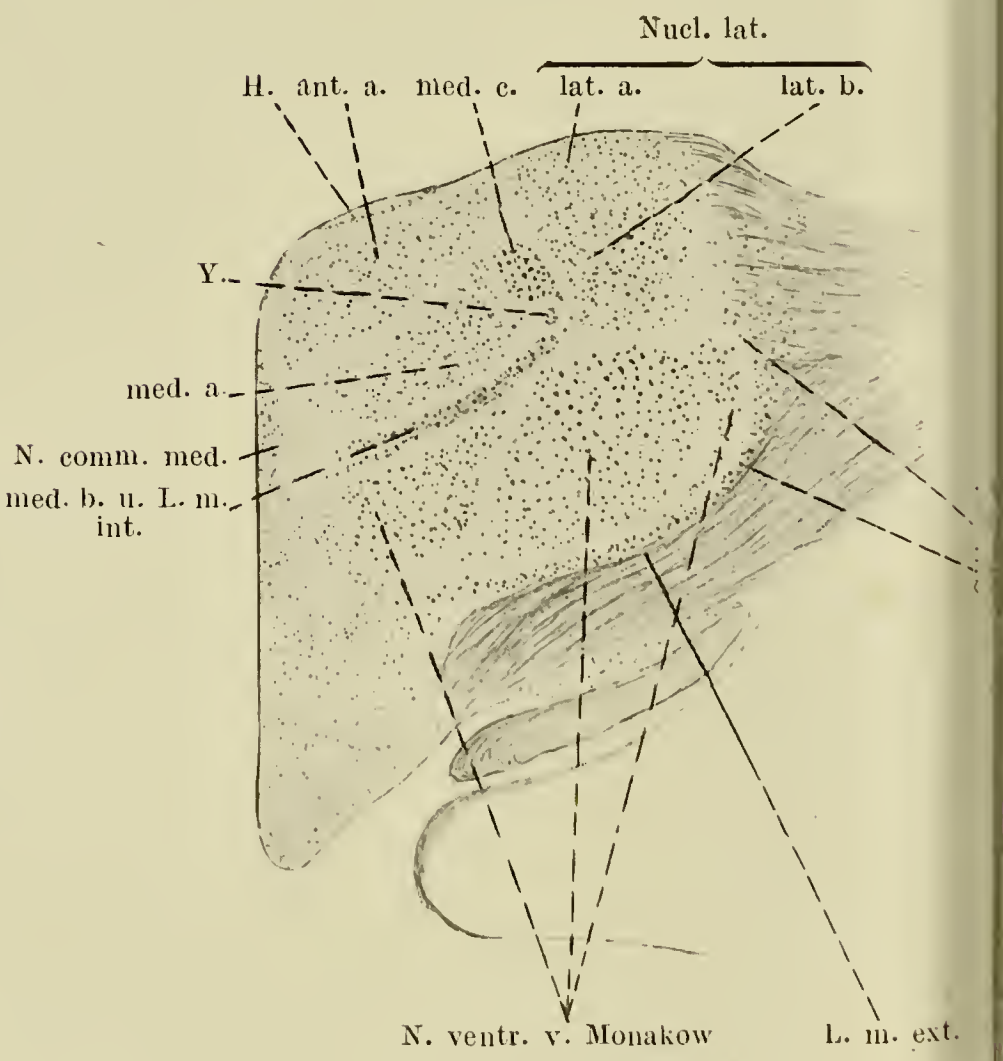

Fig. 4.

Da Fano.

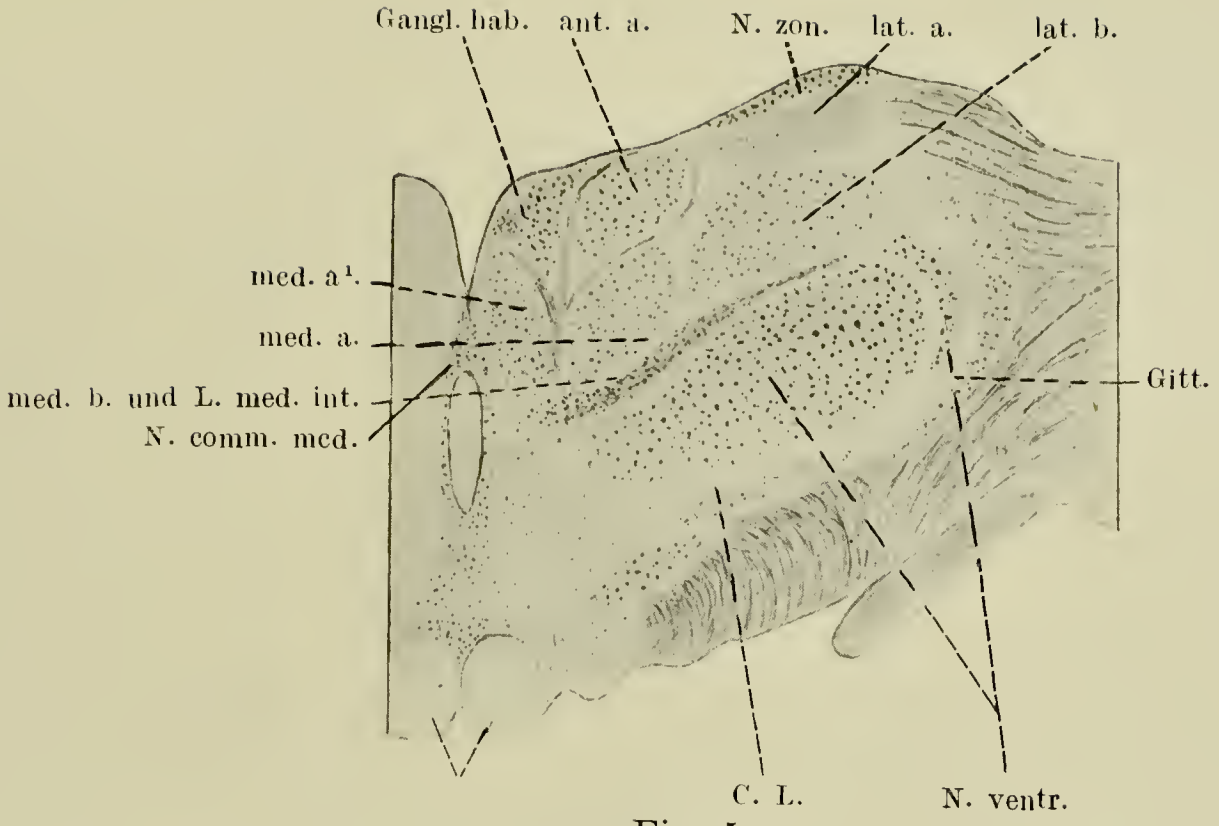

Fig 5.

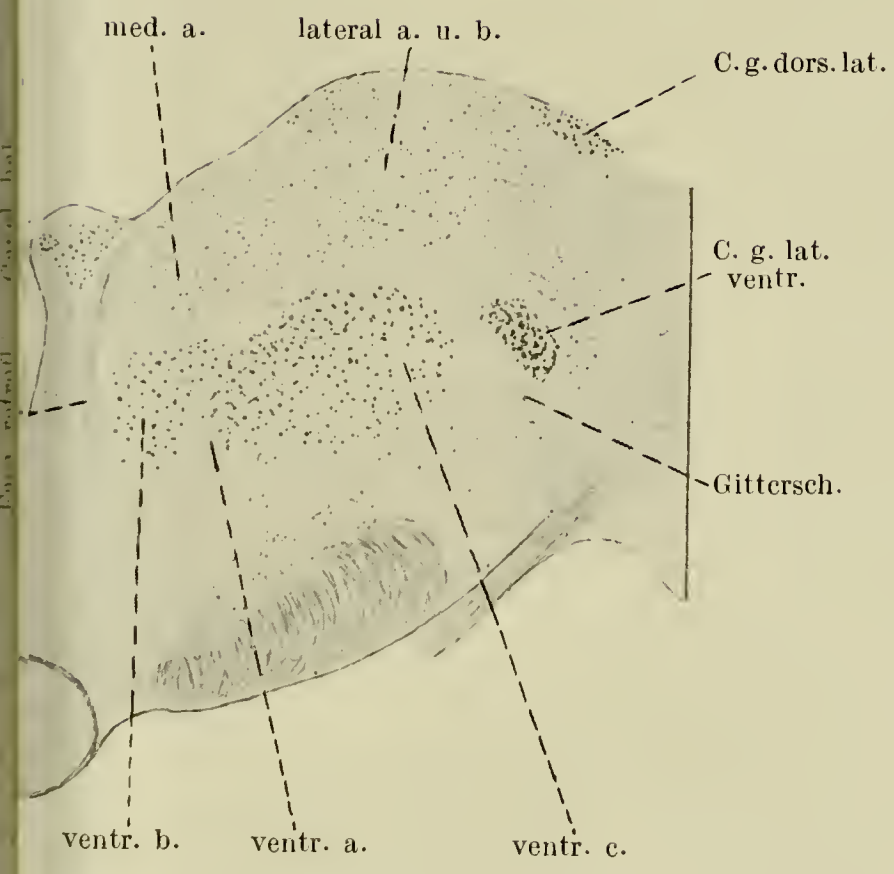

Fig. 6.

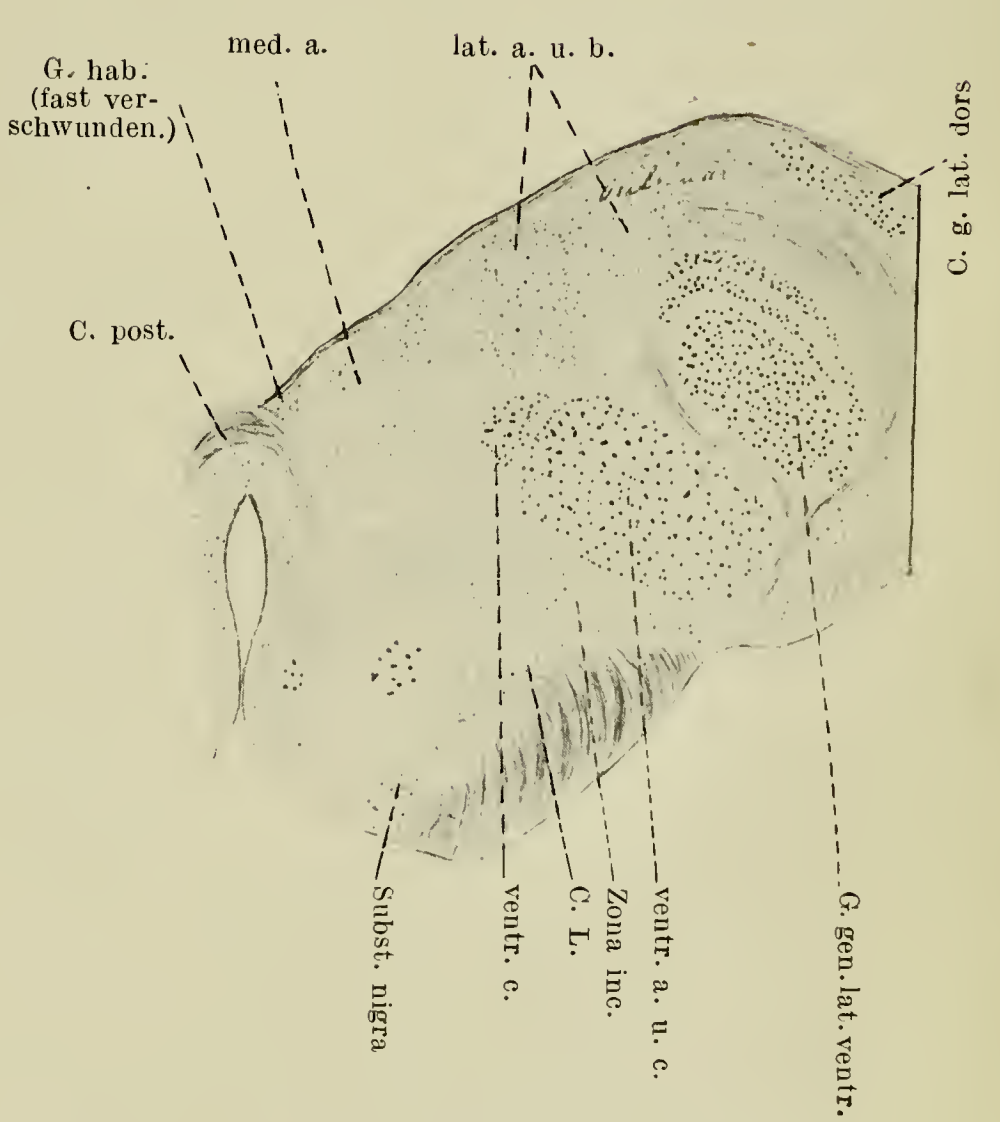

Fig. 7.

11 MAI 26

ROYAL COLLEGE OF SURGEONS OF ENGLAND
11 MAR 26
LIBRARY

ROYAL COLLEGE OF SURGEONS OF ENGLAND
11 MAR 26
LIBRARY

b

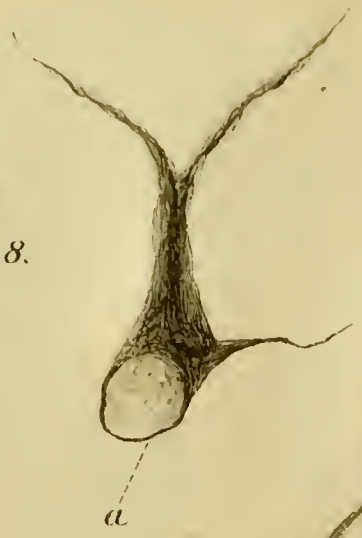
a

8.

9.

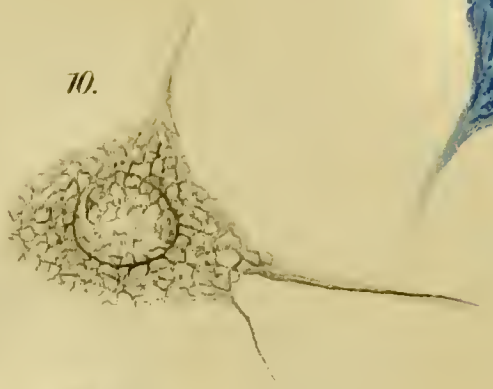
10.

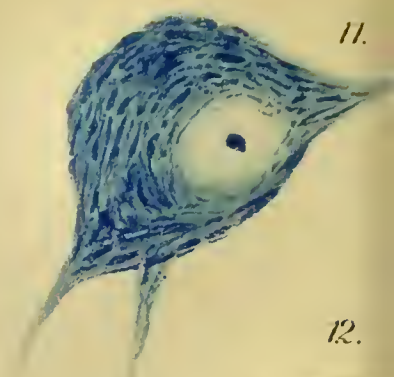
11.

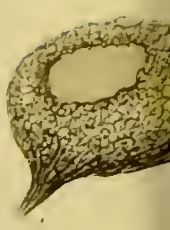
12.

14.

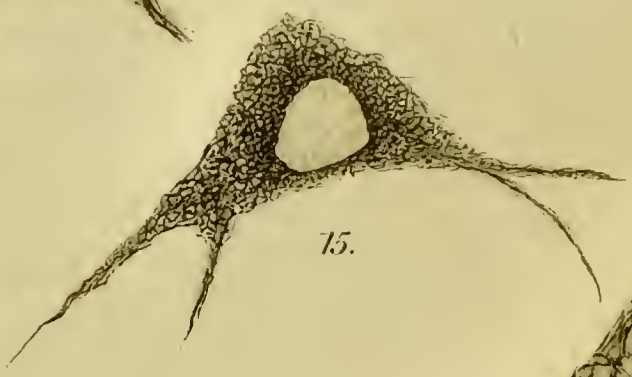
15.

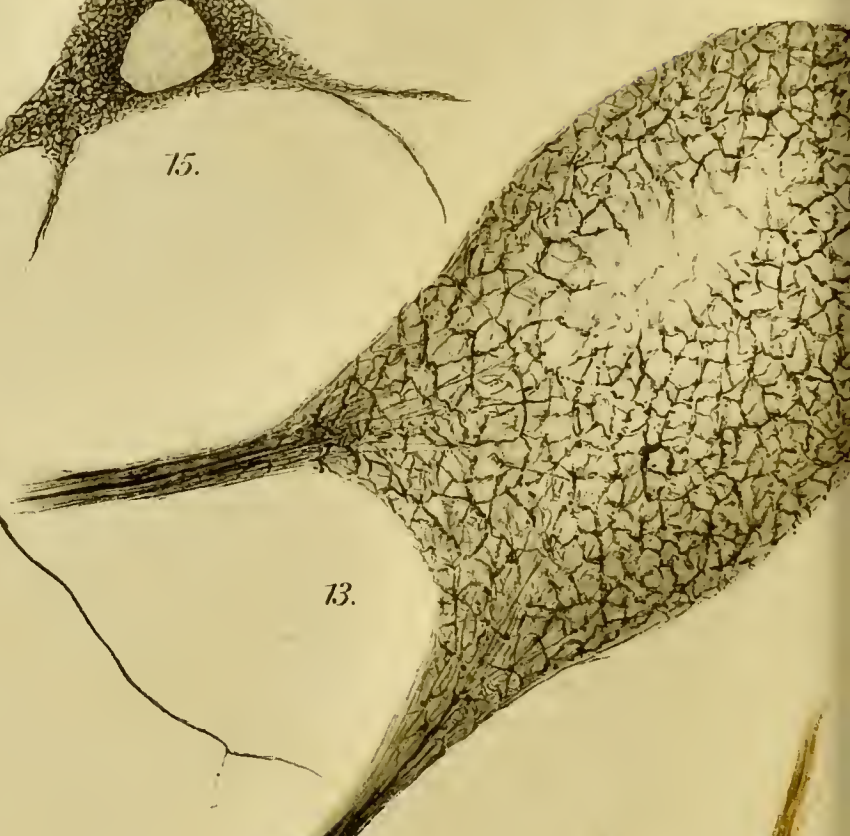
13.

16.


20.

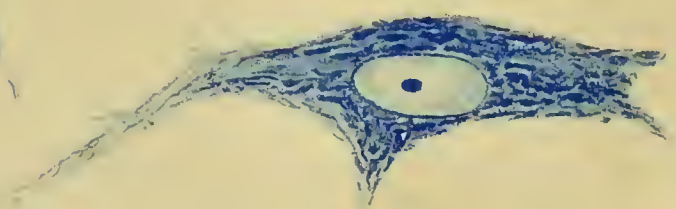
17.

24.

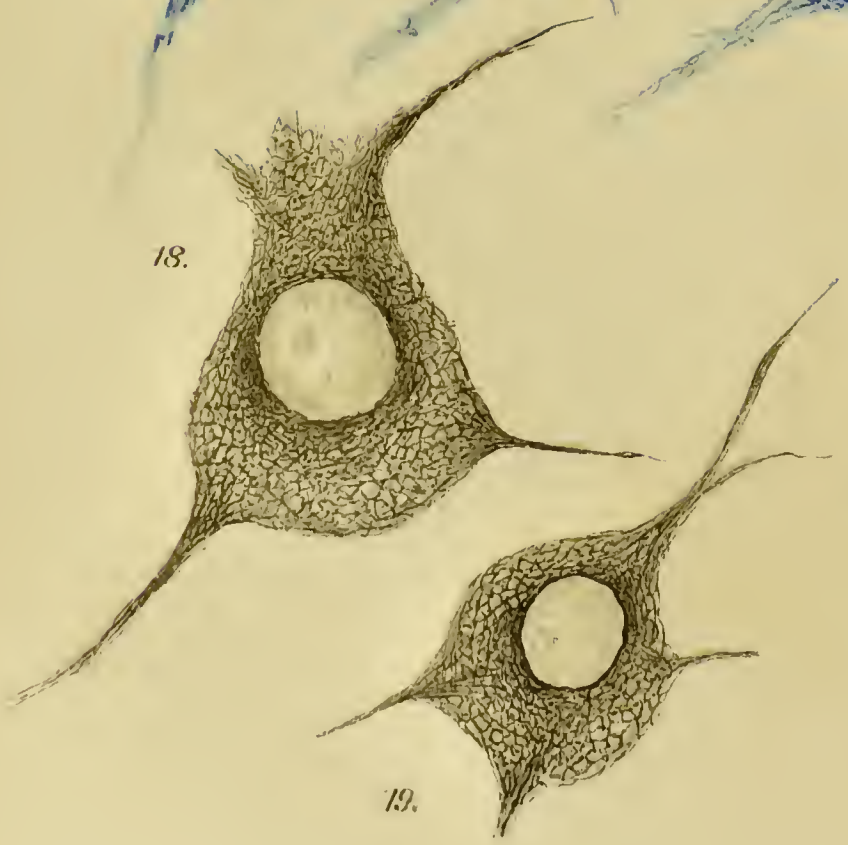
18.

19.

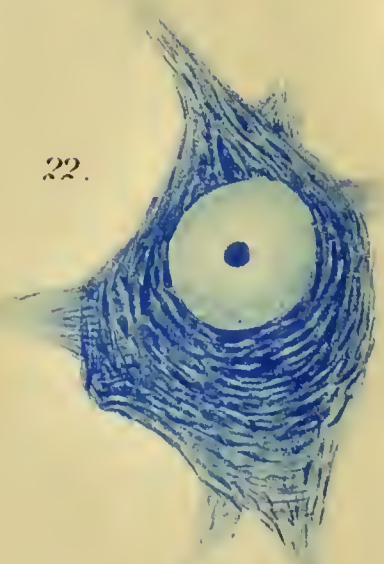
22.

27.

Da Fano, del.

26.

23.

25.

27.

28.

29.

30.

L.J.Thomas, Lith. Inst. Berlin. S. 53

ROYAL COLLEGE OF PHYSICIANS OF ENGLAND
11 MAR 26
LIBRARY

ROYAL COLLEGE OF PHYSICIANS OF ENGLAND
11 MAR 26
LIBRARY

11 MAR 26

11 MAR 26

31.

32.

33.

34.

35.

Da Fano, del

36.

37.

38.

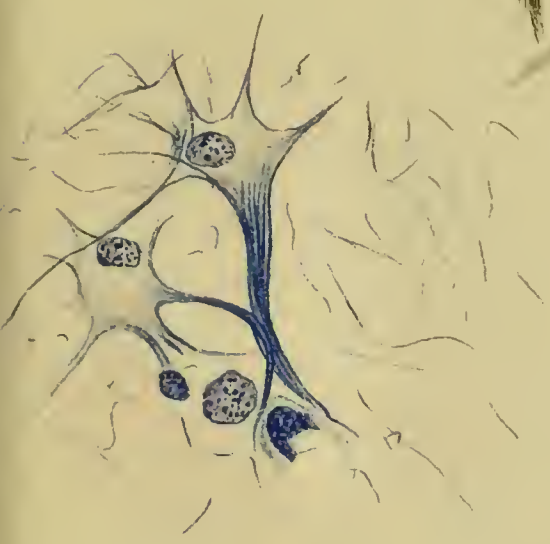

39.

42.

41.

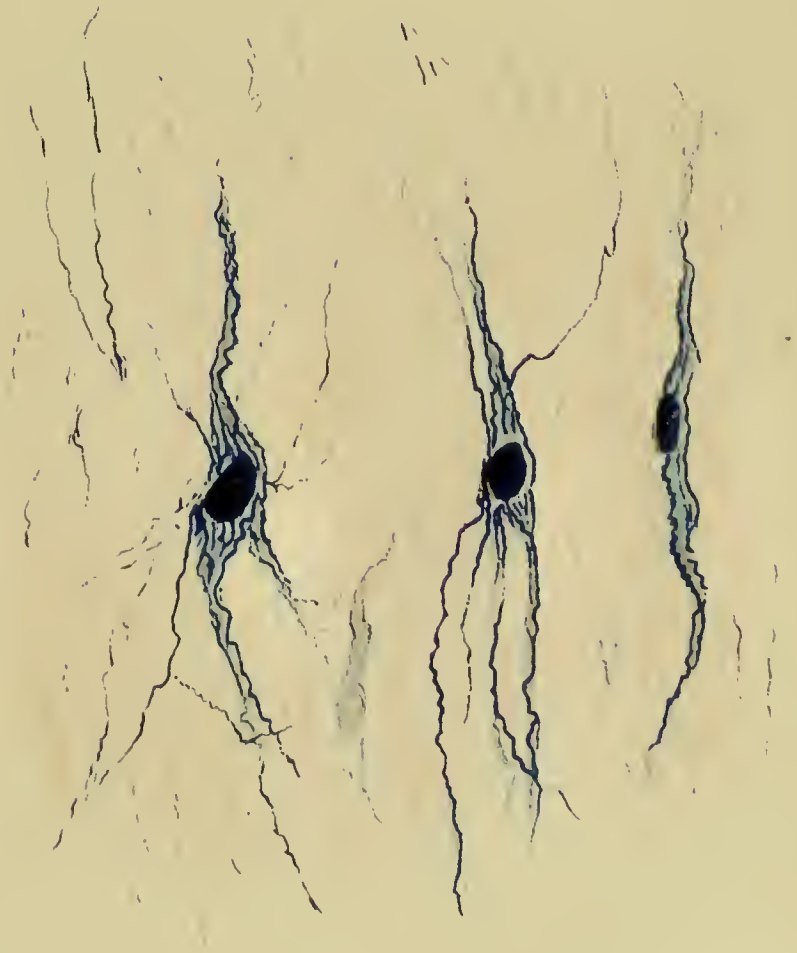

40.

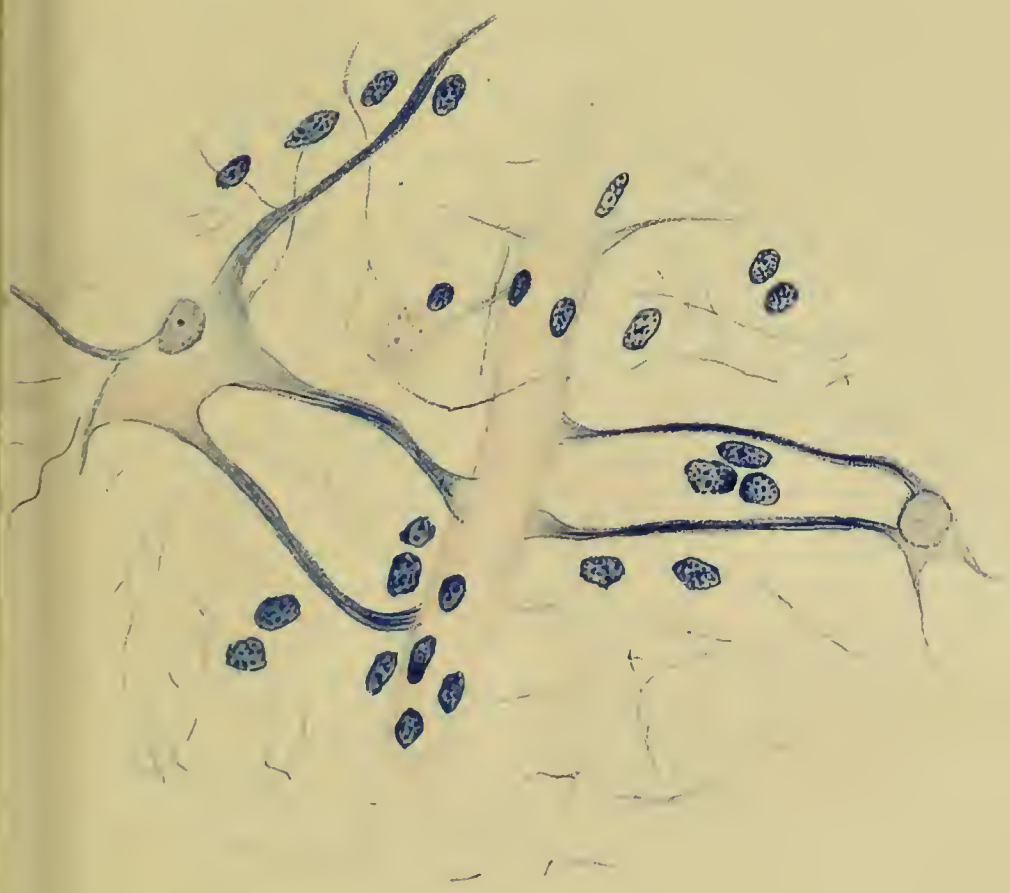

ROYAL ... SURGEONS OF ENGLAND
11 MAR 26
LIBRARY

ROYAL ... SURGEONS OF ENGLAND
11 MAR 26
LIBRARY

COLLEGE OF SURGEONS
11 MAR 26

COLLEGE OF SURGEONS
11 MAR 26

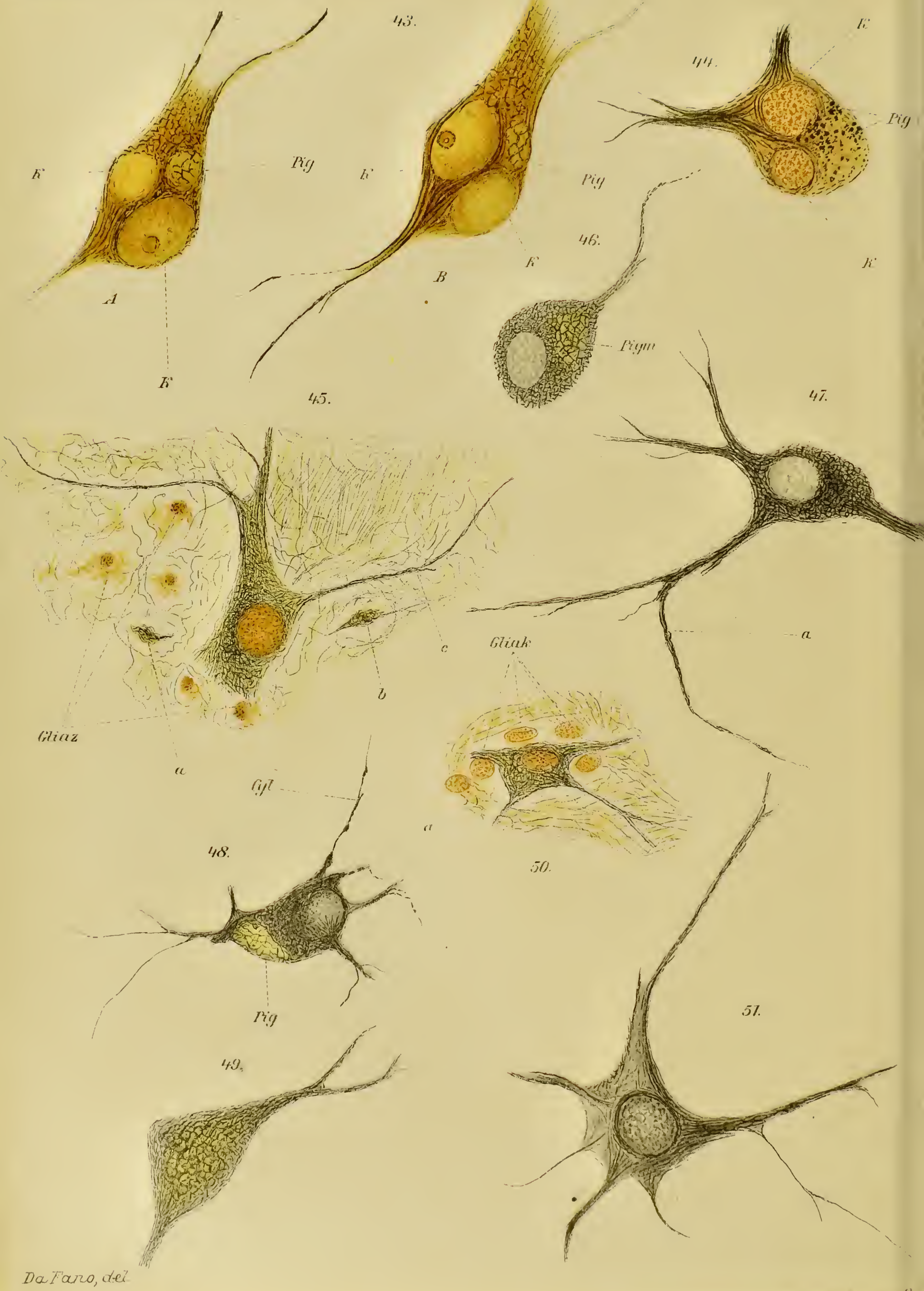

Da Fano, del.

L. J. Thorn. Lith. Inst. Berlin S. 53

ROYAL COLLEGE OF SURGEONS OF ENGLAND
11 MAR 26

ROYAL COLLEGE OF SURGEONS OF ENGLAND
11 MAR 26

ROYAL COLLEGE OF SURGEONS OF ENGLAND
11 MAR 26
LIBRARY

ROYAL COLLEGE OF SURGEONS OF ENGLAND
11 MAR 26
LIBRARY

65.

66.

67.

68.

70.

71.

69.

72.

73.

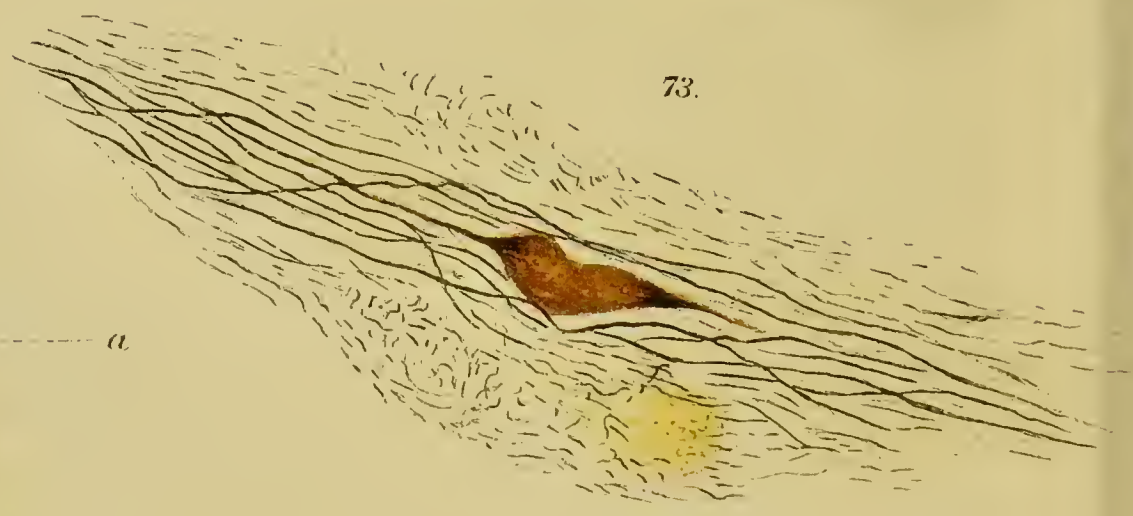

74.

75.

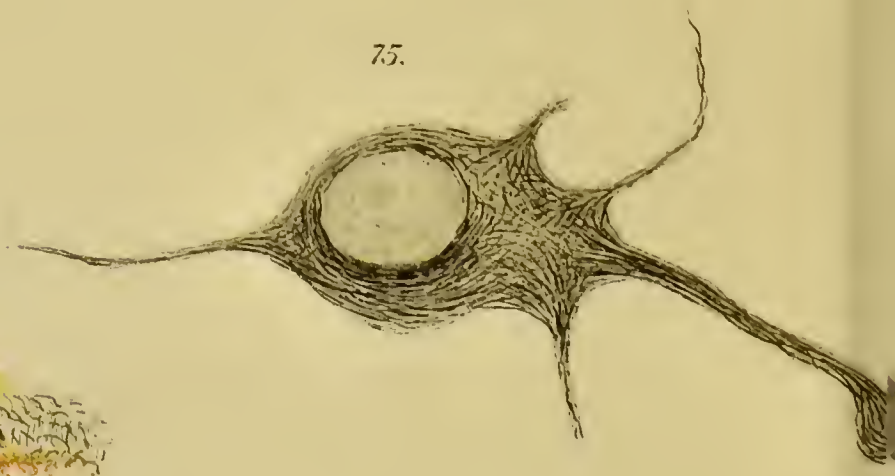

Da Fano, del.

L. J. Thomas, Lith. Inst. Berlin

ROYAL COLLEGE OF SURGEONS OF ENGLAND
11 MAR 26
LIBRARY

ROYAL COLLEGE OF SURGEONS OF ENGLAND
11 MAR 26
LIBRARY

Medizinischer Verlag von S. KARGER in Berlin NW. 6.

Beiträge zur Kenntnis

der

Heine-Medinschen Krankheit

(Poliomyelitis acuta und verwandter Erkrankungen).

Von

Dr. Ivar Wickman,

Privatdozenten am Karolinischen Institut zu Stockholm.

Mit zahlreichen Kurven und 2 Tafeln. — Preis 8 Mark.

Jahrbuch für Kinderheilkunde 1908: Monographische Studie von grosser Exaktheit und hervorragender Kritik, an der Hand eines imponierenden Materials bearbeitet.

Münch. med. Wochenschr.: — — — Nach dieser Inhaltsangabe braucht wohl nichts mehr zum Lobe und zur Empfehlung des Buches gesagt zu werden. Niemand, der bestrebt ist, sich weiter zu bilden, kann die hier niedergelegten Erfahrungen und Forschungen unbeachtet lassen.

Zeitschr. f. Nervenheilk.: — — — Das Mitgeteilte wird genügen, um den hohen Wert, den die vorliegende Monographie für die Erkenntnis der behandelten Erkrankung nach allen Richtungen besitzt, darzutun.

Zentralbl. f. d. Grenzgeb. d. Med. u. Chir.: Diese Monographie ist eine der wichtigsten und schönsten epidemiologischen Arbeiten der letzten Jahre. — — — — — Das Studium dieses interessanten Werkes, das einen Markstein in der Geschichte der Poliomyelitis bilden wird, muss jedem Arzt empfohlen werden.

Zeitschr. f. orthop. Chirurgie: — — — In echt wissenschaftlichem Streben bemüht sich der Verfasser, die Begriffe durch Vereinfachung zu klären, die Darstellungen sind licht und klar, ohne grosse Worte und ohne geschraubte Diktion. Das Buch wird für die verschiedensten Zweige der medizinischen Wissenschaft von dauerndem Wert bleiben.

Von demselben Verfasser ist früher erschienen:

Studien über Poliomyelitis acuta.

Zugleich ein Beitrag zur Kenntnis der Myelitis acuta.

Mit 8 Tafeln. — Preis M. 6,—.

Deutsche Zeitschrift für Nervenheilkunde 1906. Bd. 31: Diese hervorragende Arbeit aus dem pathologischen Institut zu Helsingfors wird einen Markstein in der Geschichte der Poliomyelitis anterior acuta bilden. Durch überaus sorgfältige Untersuchung eines selten grossen Materials klärt sie zahlreiche strittige Fragen und erweitert in vielen wichtigen Punkten unsere früheren Kenntnisse. Sie bringt neue bestechende Gesichtspunkte bezüglich der Pathogenese und wirft interessante Streiflichter auf das ganze Gebiet der akuten Myelitis. Den reichen bedeutsamen Inhalt beweist wohl am besten eine Wiederholung der wesentlichen Schlussfolgerungen des Verfassers etc.

Eduard Müller-Breslau.

Medizinischer Verlag von S. KARGER in Berlin NW. 6.

Medizinischer Verlag von S. KARGER in Berlin NW. 6.

Die Geschwülste des Nervensystems.

Hirngeschwülste. — Rückenmarks- und Wirbelgeschwülste. — Geschwülste der peripheren Nerven.

Von

Prof. Dr. L. Bruns
Nervenarzt in Hannover.

Zweite, gänzlich umgearbeitete Auflage.

Mit 64 Abbildungen im Text. Preis geb. M. 16,60.

Münchener medizinische Wochenschrift: . . . Der Verfasser hat sich mit der inhaltlich wie formal gleich vortrefflichen Darstellung eines so schwierigen Wissensgebietes ein grosses Verdienst erworben. Jedem, der bestrebt ist, Geschwülste des Nervensystems zu erkennen, richtig zu lokalisieren und daraus die therapeutischen Konsequenzen zu ziehen, kann das Brunssche Werk als zuverlässigster Ratgeber angelegentlich empfohlen werden.

Review of Neurology. Besprechung von 4 Seiten: . . . The book is sure of a wide circulation amongst clinicians; its possession, in fact, is well-nigh indispensable to the neurologist.

SYPHILIS UND NERVENSYSTEM.

NEUNZEHN VORLESUNGEN

VON

DR. MAX NONNE,
OBERARZT AM ALLGEMEINEN KRANKENHAUS HAMBURG-EPPENDORF.

Zweite, vermehrte und erweiterte Auflage.

Mit 97 Abbildungen im Text. Brosch. M. 20,—, gebd. M. 22,—.

Deutsche med. Woch. 1909, No. 4: Das treffliche Werk, das Referent vor nun sechs Jahren hier anzeigte, hat in der neuen Auflage nicht nur durch des Verfassers vergrösserte Erfahrung, sondern ganz besonders durch die Fortschritte gewonnen, welche wir seit Entdeckung der Spirochaete pallida, seit den Untersuchungen über Eiweiss- und Zellgehalt der Cerebrospinalflüssigkeit, ganz besonders aber seit Einführung der Komplementablenkungsmethode in der Kenntnis der postsyphilitischen Erkrankungen gemacht haben. Gerade hier hat der Verfasser selbst bekanntlich schaffend mitgewirkt, und das ist natürlich dem Buche sehr zugut gekommen. Sicher gibt es eben kein besseres Werk als das Nonnesche über das behandelte wichtige Kapitel der Pathologie. Edinger-Frankfurt.

Medizinischer Verlag von S. KARGER in Berlin NW. 6.